

2012



**FISCALÍA DE LA NACIÓN
MINISTERIO PÚBLICO**

**INSTITUTO DE MEDICINA LEGAL DEL PERU
"Dr. LEONIDAS AVENDAÑO URETA"**

GUÍA MÉDICO LEGAL

**EVALUACIÓN FÍSICA
DE LA INTEGRIDAD SEXUAL**

(Segunda Versión)

Lima – Perú

JEFATURA NACIONAL DEL INSTITUTO DE MEDICINA LEGAL



**MINISTERIO PÚBLICO
FISCALÍA DE LA NACIÓN**

**INSTITUTO DE MEDICINA LEGAL DEL PERU
“Dr. LEONIDAS AVENDAÑO URETA”**

**GUÍA MÉDICO LEGAL
EVALUACIÓN FÍSICA DE LA INTEGRIDAD SEXUAL
(2da. Versión – AÑO 2012)**

**Dr. JOSÉ ANTONIO PELÁEZ BARDALES
FISCAL DE LA NACIÓN**


**Dr. GINO JOSÉ CARLOS DÁVILA HERRERA
JEFE NACIONAL DEL INSTITUTO DE MEDICINA LEGAL**

**Dr. William José Rosas Charaja
GERENTE OFICINA DE GARANTÍA DE LA CALIDAD IML**

**Dr. Sherman Francisco Arones Guevara
GERENTE DE CRIMINALÍSTICA IML**

**Dr. Guillermo Jesús Barrios Flores
GERENTE DE OPERACIONES IML**

**Sr. Raúl Gastiaturú Tipiani
GERENTE OFICINA DE ADMINISTRACIÓN**

| | | |
|---|--|--------------------------------------|
|  | GUÍA MÉDICO LEGAL | Código : |
| | EVALUACIÓN FÍSICA DE LA INTEGRIDAD SEXUAL | Versión : 02 Fecha : Páginas : |

| | | |
|---|--|---|
| Elaborado por: Comité de Expertos Fecha: 24/11/2011 Firma del Presidente del Comité | Revisado por: Oficina de Control de Calidad IML Fecha: 24/12/2011 Firma: | Aprobado por: Jefatura Nacional del IML Fecha: Firma: |
|---|--|---|

| | |
|-------------------------|-----------|
| COPIA CONTROLADA | Nº |
| ASIGNADA A: | |

Elaboración y Revisión de la Segunda Versión:

- Dr. Carreño Reyes, José Narciso
- Dra. Morón Castro, Cecilia Alejandrina
- Dr. Díaz Bendível, José Saúl
- Dr. Osoro Rodríguez, Jaime Arturo
- Dr. Navarro Sandoval Cleyber.
- Dr. Velásquez Guevara Roger.

Elaboración y Revisión de la Primera Versión:

- | | |
|--|---|
| <ul style="list-style-type: none"> • Dr. Barrios Flores, Guillermo Jesús • Dr. Llanos Ponce, Bernardo Bruno • Dra. Morón Castro, Cecilia • Dra. Motta Lazo, Leyle Elizabeth • Dr. Arakawa Kohatsu, Jaime Luis | <ul style="list-style-type: none"> • Dra. Fonseca Rodríguez, Celina • Dr. Carreño Reyes, José Narciso • Dr. Osoro Rodríguez, Jaime Arturo • Dra. Huerta Valdivia, Marleny del Rosario |
|--|---|

Con la consultaría de Fiscales Penales y de Familia.

- Dra. Sotomayor García, Ruth (6° Fiscalía Provincial Penal de Lima)
- Dra. Jacqueline E. Asunción del Pozo Castro (34° Fiscalía Prov. Penal de Lima)
- Dra. Matute Llaves, Elizabeth (13° Fiscalía Provincial de Familia de Lima)
- Dra. Leticia Mercy Silva Chávez (16° Fiscalía Provincial de Familia de Lima)

Con el apoyo de la Escuela y la Oficina de Proyectos del Ministerio Público.

PRINCIPIO DEL QUEHACER MÉDICO LEGAL

“La Labor Pericial Médico Legal, es autónoma e independiente, y tiene como objeto de estudio la búsqueda de la VERDAD, fin supremo de la Justicia”

INDICE

| | |
|---|----|
| Introducción. | 07 |
| Marco Legal. | 09 |
| Objetivos. | 09 |
| Descripción del proceso. | 12 |
| Capítulo I | |
| Proceso de admisión (recepción, identificación y registro) | 16 |
| CONSIDERACIONES GENERALES: | 16 |
| CALIDAD DE ATENCIÓN | 16 |
| 1.- RECEPCIÓN, IDENTIFICACIÓN Y REGISTRO DEL USUARIO | 16 |
| 1.1.- RECEPCIÓN | 17 |
| 1.2.- IDENTIFICACIÓN | 17 |
| 1.2.1.- TOMA DE IMPRESIONES DACTILARES | 17 |
| 1.3.- REGISTRO | 18 |
| A.- REGISTRO DE DATOS GENERALES | 18 |
| B.- REGISTRO DE DATOS DEL USUARIO | 18 |
| 1.4.- DIRECCIONAMIENTO | 19 |
| 2.- EVALUACIÓN INTEGRAL MÉDICO LEGAL | 19 |
| 2.1.- OBJETIVOS | 19 |
| 2.2.- RESPONSABLE | 19 |
| 2.3.- CONDICIONES PARA LA ATENCIÓN MÉDICA | 19 |
| A.- DE LA PERSONA | 19 |
| B.- DE LA INFRAESTRUCTURA Y EQUIPAMIENTO | 20 |
| B-1.- INTRAMURAL (En Sede Médico Legal) | 20 |
| B-2.- EXTRAMURAL (Fuera de la Sede Médico Legal) | 20 |
| 3.- PAUTAS PREVIAS A LA EVALUACIÓN MÉDICO LEGAL | 21 |
| Capítulo II | |
| EVALUACIÓN FÍSICA MÉDICO LEGAL | 23 |
| 1.- INFORMACIÓN A LAS PERSONAS A EXAMINAR SOBRE LOS PROCEDIMIENTOS A REALIZAR | 24 |
| 2.- ANAMNESIS | 25 |
| 2.1.- ANTECEDENTES GINECO-OBSTÉTRICOS | 25 |
| 2.2.- ANAMNESIS PRIMARIA | 25 |
| 2.3.- ANAMNESIS SECUNDARIA: | 27 |
| 3.- TÉCNICAS PARA DETERMINAR LA EDAD APROXIMADA (ESTIMACIÓN DE LA EDAD CRONOLÓGICA) | 28 |
| 3.1 EXAMEN CLÍNICO | 28 |
| 3.1.1 CRITERIOS ANTROPOMÉTRICOS | 28 |
| 3.1.2 CRITERIOS DE MADURACIÓN SEXUAL | 28 |
| 3.1.2.1.- ESCALA DE TANNER | 28 |
| 3.1.2.2.- ESCALA DE FREYRE | 29 |
| 3.1.3.- EVALUACIÓN DE LA ERUPCIÓN DENTARIA | 30 |
| 3.1.4.- EVALUACIÓN DE LOS RASGOS FACIALES | 31 |
| 3.2.- DETERMINACIÓN DE LA EDAD ÓSEA MEDIANTE EL EXAMEN RADIOLÓGICO | 31 |
| 3.3.- RECOMENDACIONES PARA LA ESTIMACION DE LA EDAD CRONOLOGICA EN MENORES DE 18 AÑOS Y MAYORES DE 14 AÑOS | 31 |
| 3.4.- RECOMENDACIONES PARA LA ESTIMACION DE LA EDAD CRONOLOGICA EN CASOS DUDOSOS (ENTRE LOS 18 A 21 AÑOS): | 32 |
| 3.5.- SOBRE LOS FACTORES QUE INFLUYEN EN LA ESTIMACIÓN DE LA EDAD CRONOLÓGICA | 32 |
| 3.6.- CONCLUSIONES DE LA EDAD APROXIMADA / ESTIMACIÓN DE LA EDAD CRONOLÓGICA: | 33 |
| 3.7.- EN OBSERVACIONES DEBE SEÑALARSE: | 33 |
| 4.- EXAMEN DE LA INTEGRIDAD FÍSICA: | 36 |
| 4.1.- ÁREAS TOPOGRÁFICAS: | 36 |
| 4.2 EXAMEN FÍSICO GENERAL DE LA "CABEZA A LOS PIES" | 37 |
| 4.3 ÁREA GENITAL O ANO-GENITAL | 39 |
| 4.3.1.- Objetivos del Examen Genital | 39 |
| 4.3.2.- En la Mujer | 39 |
| 4.3.3.- En el Hombre | 39 |
| 4.4 Área Paragenital y Extragenital | 40 |
| 4.5 EXAMEN DE LA CAVIDAD ORAL | 42 |
| 4.5.1.- EXAMEN DE LA CAVIDAD ORAL EN CASO DE FELACIÓN | 42 |
| 4.6 CONCLUSIONES DE LA EVALUACIÓN DE INTEGRIDAD FÍSICA | 43 |
| 5.- EXAMEN DE INTEGRIDAD SEXUAL | 44 |
| 5.1.- POSICIONES ADECUADAS PARA EL EXAMEN | 44 |
| 5.1.1.- PARA EVALUAR LA REGIÓN GENITAL EN EL SEXO FEMENINO | 44 |
| A.- Posición Ginecológica | 44 |
| B.- Variantes de la Posición Ginecológica | 45 |
| 5.2.- EVALUACIÓN MEDICO LEGAL DEL ÁREA GENITAL FEMENINA | 46 |
| 5.2.1.- OBJETIVOS DEL EXAMEN EXTERNO DE LOS GENITALES: | 46 |
| 5.2.2.- RIESGOS DEL QUEHACER MÉDICO LEGAL | 46 |
| 5.2.3.- CLASIFICACION DE LAS LESIONES EN EL AREA GENITAL | 47 |
| 5.2.3.1.- UBICACIÓN MÁS FRECUENTE DE LAS LESIONES DEL AREA GENITAL EN VÍCTIMAS DE DELITO CONTRA LA LIBERTAD SEXUAL: | 47 |
| 5.2.4.- TÉCNICAS PARA LA EVALUACIÓN DE GENITALES EXTERNOS | 47 |
| 5.2.4.1.- INSPECCION VISUAL | 47 |
| 5.2.4.1.1.- TÉCNICA PARA EVALUAR EL HIMEN | 48 |
| 5.2.4.1.2.- EXAMEN DE GENITALES EXTERNOS FEMENINOS CON TÉCNICAS DE TINCIÓN | 50 |
| 5.3.- ESTUDIO DEL HIMEN | 51 |
| 5.3.1.- CARACTERÍSTICAS DEL HIMEN | 51 |
| 5.3.2.- TIPOS DE HIMEN | 53 |
| 5.3.3.- INTEGRIDAD DEL HIMEN | 56 |
| A.- HIMEN INTEGRAL | 56 |
| B.- DESFLORACIÓN | 56 |
| C.- TIPOS DE DESGARRO HIMENEAL | 57 |
| D.- UBICACIÓN DE LOS DESGARROS | 57 |
| E.- DESGARRO(S) RECIENTE(S) | 58 |
| F.- DESGARRO(S) ANTIGUO(S) | 60 |
| G.- DIFERENCIAS ESTRUCTURALES ENTRE ESCOTADURA CONGÉNITA Y DESGARRO INCOMPLETO ANTIGUO | 61 |
| H.- CARÚNCULAS MIRTIFORMES | 61 |
| I.- HIMEN DILATABLE, DISTENSIBLE, EXTENSIBLE Ó COMPLACIENTE | 62 |
| J.- HIMEN DILATADO, EXTENDIDO, DISTENDIDO | 63 |
| 5.3.4.- EXAMEN DE LA REGIÓN GENITAL EN CASO DE CUNNILINGUS Y ANILINGUS | 64 |
| 5.3.4.1.- Cunnilingus (cunnilingus): | 64 |
| 5.3.4.2.- Anilingus (anilingus o "beso negro"): | 64 |

| | |
|--|-----|
| 5.3.5.- EXAMEN DE LOS ORGANOS GENITALES INTERNOS FEMENINOS | 64 |
| 5.3.6.- EXAMEN CON COLPOSCOPIO | 64 |
| 5.4.- EVALUACIÓN DEL ÁREA GENITAL MASCULINA | 65 |
| 5.5.- PERENNIZACIÓN DE LOS HALLAZGOS | 66 |
| 5.5.1.- Diagramas: | 66 |
| 5.5.2.- Fotografías: | 66 |
| 5.5.3.- Vídeo: | 67 |
| 5.6.- SOLICITUD DE EXÁMENES AUXILIARES Ó INTERCONSULTAS | 67 |
| 5.7.- DERIVACIONES | 68 |
| 5.8.- OBSERVACIONES | 68 |
| 6.- CONCLUSIONES MÉDICO LEGALES EN LOS CASOS DE EVALUACIÓN DE LA REGIÓN GENITAL | 68 |
| 6.1.- EN LOS CASOS DE EVALUACIÓN DE LA REGIÓN GENITAL FEMENINA | 68 |
| 6.2.- EN LOS CASOS DE EVALUACIÓN DE LA REGIÓN GENITAL MASCULINA | 71 |
| 7.- ESTUDIO DE LA REGIÓN ANORECTAL | 73 |
| 7.1 POSICIONES ADECUADAS PARA EL EXAMEN | 73 |
| 7.1.1- PARA EVALUAR LA REGIÓN ANAL EN AMBOS SEXOS | 73 |
| 7.1.1.1.- Posición Genupectoral (En plegaría Mahometana) | 73 |
| 7.1.1.2.- Posición doble flexión de miembros inferiores sobre la región abdominal | 73 |
| 7.1.1.3.- Posición de decúbito lateral o de Sims | 74 |
| 7.2.- ANO Y MARGEN ANAL | 74 |
| 7.3.- CONDUCTO ANAL | 74 |
| 7.4.- RECTO | 75 |
| 7.5.- ESFINTER ANAL INTERNO | 75 |
| 7.6.- ESFINTER ANAL EXTERNO | 75 |
| 7.7.- Técnica para evaluar la región anal | 77 |
| 7.7.1.- Posición para el examen | 77 |
| 7.7.2.- Técnica para el examen de la piel perianal y mucosa anal | 77 |
| 7.7.3.- Caracteres semiológicos de la región anal | 79 |
| A.- Forma | 79 |
| B.- Tono | 79 |
| C.- Elasticidad | 79 |
| D.- Diámetro | 79 |
| E.- Pliegues perianales | 80 |
| 7.7.4.- Evaluación de la región anal y perianal | 81 |
| A.- Cuadro comparativo entre signología reciente y antigua | 81 |
| B.- Lesiones en el área Anal | 82 |
| 7.7.5.- EXAMEN DEL TONO DEL ESFINTER ANAL | 88 |
| 7.7.8.- CONCLUSIONES EN LOS CASOS DE EVALUACIÓN DE LA REGIÓN ANAL (AMBOS SEXOS) | 89 |
| 8.- PERENNIZACIÓN DE LOS HALLAZGOS | 90 |
| 8.1.- Diagramas | 90 |
| 8.2.- Fotografías | 90 |
| 8.3.- Vídeo: | 91 |
| 9.- DERIVACIONES | 91 |
| 10.- EXAMEN DE LA REGIÓN ANAL CON COLPOSCOPIO | 91 |
| 11.- EXAMEN CON LUCES FORENSES: (Lámpara de Wood, Bluemax BM500) | 93 |
| CAPITULO III | |
| LABORATORIO DE CIENCIAS FORENSES EN LA INVESTIGACIÓN DE DELITOS CONTRA LA LIBERTAD SEXUAL | 95 |
| MATERIALES PARA EL RECOJO Y TOMA DE MUESTRA DURANTE EL EXAMEN | 95 |
| I. EXAMEN BIOLÓGICO: INVESTIGACIÓN DE SEMEN | 96 |
| A.- TÉCNICA DEL DOBLE HISOPADO | 96 |
| B.- TOMA DE MUESTRAS BIOLÓGICAS | 96 |
| 1.- RECOJO DE MUESTRA DE LA PIEL (ÁREA EXTRAGENITAL Y PARAGENITAL) U OTRO SOPORTE NO TRANSPORTABLE | 96 |
| 2.- TOMA DE MUESTRA DE LA CAVIDAD ORAL | 97 |
| 3.- TOMA DE MUESTRAS BIOLÓGICAS DE GENITALES FEMENINOS | 97 |
| 4.- TOMA DE MUESTRAS DE LA REGIÓN ANAL: | 99 |
| C.- PROCEDIMIENTO POSTERIOR A LA TOMA DE MUESTRA | 99 |
| D.- ESTUDIOS BIOLÓGICOS DE FLUIDOS SEMINALES | 100 |
| 1.- DETERMINACIÓN DEL SEMEN | 100 |
| 1.1.- PRUEBAS BIOQUÍMICAS PARA EL ESTUDIO DEL SEMEN | 101 |
| a) Fosfatasa ácida prostática | 101 |
| b) Antígeno Prostático específico | 101 |
| c) Semenogelina I y II | 101 |
| 1.2.- EXAMEN ESPERMATOLÓGICO O BÚSQUEDA DE ESPERMATOZOIDES | 102 |
| 1.2.1.- MÉTODOS DE TINCIÓN | 102 |
| 1.2.2.- METODOLOGIA DE ESTUDIO DE MUESTRAS PARA INVESTIGACIÓN DE SEMEN | 104 |
| E.- DETERMINACIÓN DEL ADN DE MUESTRA BIOLÓGICA | 105 |
| F.- PRENDAS DE VESTIR | 105 |
| II. EXAMEN QUÍMICO TOXICOLÓGICO: ALCOHOL Y DROGAS DE ABUSO | 106 |
| III. OTRAS MUESTRAS DE INTERES FORENSE | 107 |
| A.- ESTUDIO DEL PELO (CABELLOS, VELLO PÚBICO) | 107 |
| B.- ESTUDIO UNCOLÓGICO | 108 |
| IV. OBSERVACIONES | 108 |
| V. CONSIGNACIÓN DE LA SOLICITUD DE EXÁMENES AUXILIARES | 109 |
| VI. CUADRO SINÓPTICO DE EXÁMENES DE LABORATORIO FORENSE | 109 |
| ANEXOS | 116 |
| ANEXO N° 01: SOLICITUD DE EXAMEN BIOLÓGICO | 117 |
| ANEXO N°02: SOLICITUD DE EXAMEN QUÍMICO TOXICOLÓGICO | 118 |
| ANEXO N° 03: CADENA DE CUSTODIA | 119 |
| ANEXO N°04: FORMATO DE SOLICITUD DE PRONUNCIAMIENTO MÉDICO LEGAL | 121 |
| ANEXO N°05: CONSENTIMIENTO INFORMADO PARA EL EXAMEN DE INTEGRIDAD SEXUAL | 122 |
| ANEXO N°06: GLOSARIO DE TÉRMINOS | 123 |
| BIBLIOGRAFÍA | 126 |

GUÍA MÉDICO LEGAL

EVALUACIÓN FÍSICA DE LA INTEGRIDAD SEXUAL

(2da. Versión – Año 2012)

I.- INTRODUCCIÓN:

Actualmente en el mundo vivimos la etapa de la globalización y competitividad y las personas naturales y jurídicas, públicas y privadas, reformulan sus procesos internos (de estructura y otros, tanto de forma como de fondo) en la búsqueda de la máxima calidad en la atención y prestación de los servicios que brindan, siendo menesteroso reconocer el generoso esfuerzo desplegado por la sociedad y la colectividad en su conjunto y en particular, en nuestro país por las autoridades del sistema de administración de justicia, entre otros por implementar y actualizar mecanismos de modernización de sus procesos, tratando de hacerlos mucho más ágiles, eficientes, transparentes y equitativos, de manera que se recupere la confianza de la sociedad entera, hacia sus instituciones tutelares y en particular hacia nuestro sistema de administración de justicia.

En el Perú, frente a la compleja problemática de todo el sistema judicial, se despliega desde hace un buen tiempo enormes esfuerzos por modernizar y solucionar sus crónicos problemas, así en el año 2004 se promulga el Nuevo Código Procesal Penal, el mismo que se viene implementando paulatinamente, en los diversos distritos jurisdiccionales del país, iniciándose desde el año 2006, hasta completarse próximamente en el año 2012 a nivel nacional y durante todo este período, se viene fortaleciendo a sus instituciones para hacer frente a este reto de modernización de todo nuestro sistema de administración de justicia.

La implementación del Nuevo Código Procesal Penal, en el sistema jurídico del Perú, constituye un paso trascendental hacia la modernización del Instituto de Medicina Legal, el cual representa el principal organismo técnico científico de asesoramiento pericial, que brinda el soporte especializado a todo el sistema de administración de justicia, y por ende al Poder Judicial, el cual lo consolida como el **proveedor fundamental** de los medios de prueba necesarios, garantizando su autonomía, independencia, objetividad científica e imparcialidad en los procesos judiciales.

Una de estas medidas de modernización y fortalecimiento institucional, pasa por la construcción de infraestructura moderna y adecuada, y equipamiento tecnológico de punta, la amplia y permanente capacitación de sus recursos humanos, frente a los cambios y exigencias que significa esta nueva herramienta jurídica, así como la reformulación de nuestros procesos y fluxogramas, complementado con la elaboración de protocolos y manuales de procedimientos de guías médico legales y otros, por lo que en los últimos años, los diversos grupos profesionales que

realizamos funciones periciales, en nuestra institución, dentro del contexto de la implementación del NCPP, venimos desempeñando un rol preponderante en el sistema de administración de justicia, con la elaboración y puesta en vigencia, de dichas herramientas periciales.

Por otra parte, conciente de su compromiso social vanguardista, el Instituto de Medicina Legal, constituyó diversas comisiones de equipos técnicos de trabajo, procediendo entre otros, a la revisión de una amplia bibliografía de reconocidos autores médico legales nacionales e internacionales, así como de la legislación comparada vigente y del Nuevo Código Procesal Penal, en particular sobre el tema de “Delitos contra la Libertad sexual”, todo lo cual sirvió de base para la revisión y actualización de la “Guía médico legal para la evaluación integral a presuntas víctimas de delitos contra la libertad sexual”.

Esta Guía, que tiene como base la experiencia y conocimientos de la Escuela Médico Legal Peruana en el tema de los delitos contra la libertad sexual, complementado con prestigiosos autores mundiales, constituye una herramienta fundamental para uniformizar los criterios médico legales a nivel nacional, brindándole al perito el sustento científico y la evidencia necesarios para fundamentar y desarrollar su pericia, y poder llegar a las conclusiones médico legales que serán plasmadas en el informe o dictamen pericial (aún llamado “certificado médico legal”, en aquellos lugares en donde aún no se ha implementado el NCPP). Asimismo se viene finalizando el desarrollo del software correspondiente, los cuales permitirán ofrecer valiosas pruebas, indicios y aportes a los operadores de justicia, para su mejor proceder.

Además permitirá el desarrollo y cumplimiento de los parámetros establecidos para adoptar medidas de mejoramiento continuo y optimizar la prestación del servicio médico legal. Hoy producto de esta revisión y actualización, y con el valioso aporte recibido de muchos de nuestros colegas a nivel nacional, nos permite brindarles la presente versión revisada de la Guía – 2da. Versión Año 2011 – con un enfoque integral, en cuanto a los exámenes médicos legales a realizarse tanto en las presuntas víctimas de este delito, como también a los presuntos victimarios.

Al constituir esta Guía, en una herramienta técnica, científica y académica, está orientada principalmente a los médicos legistas y otros profesionales de la salud del Instituto de Medicina Legal y complementariamente, a los profesionales médicos y de la salud de otras instituciones, públicas y/o privadas en el ámbito nacional, que puedan ser designados por los administradores de Justicia, para ser los evaluadores de personas en torno al DCLS, para la adecuada evaluación y aplicación, considerando el uso correcto de la terminología, conceptos, definiciones y conclusiones médico legales. Así como el uso adecuado de la metodología de los procedimientos técnicos y científicos que nuestra labor pericial exige, garantizando no sólo su óptimo registro, sino también la preservación y documentación necesarias del caso investigado.

II.- MARCO LEGAL:

- Constitución Política del Perú de 1993.
- Código Penal D. Leg. 635 y sus modificatorias.
- Código de Procedimientos Penales: Ley 9024.
- Código Procesal Penal: D. Leg. 638.
- Nuevo Código Procesal Penal: Decreto Legislativo 957.
- Ley General de Salud. Ley 26842 y modificatorias.
- Texto Único Ordenado de la Ley de Violencia Familiar: Ley 26260, sus modificatorias y reglamento.
- Código de Ética y Deontología del Colegio Médico del Perú : Octubre 2007.
- Código de los Niños y de los Adolescentes: Ley 27337.
- Manual de Procedimientos Administrativos de la División Central de Exámenes Médico Legales (Resolución de la Gerencia General N° 213-95-MP-FN-GG)

III.- OBJETIVOS

a) GENERAL:

Uniformizar los procedimientos científicos y técnicos que orienten al médico legista, profesionales de la salud, personal técnico y administrativo del Instituto de Medicina Legal, en los procesos de admisión, identificación, evaluación médico legal y elaboración de los Informes (certificados médico legales) correspondientes a los casos de atención en los Delitos Contra la Libertad Sexual (DCLS), para su emisión eficaz y oportuna, contribuyendo así a una mejor administración de justicia.

b) ESPECÍFICOS:

- Orientar al médico legista, profesional de la salud, personal técnico y administrativo, en los procedimientos de admisión, identificación, evaluación médico legal y elaboración de los Informes (certificados médico legales) correspondientes a los casos de atención en los Delitos contra la Libertad Sexual (DCLS).
- Establecer los procedimientos médico legales para elaborar un Informe o dictamen pericial (certificado médico legal) de integridad sexual con contenido suficiente, oportuno y de calidad, así como los procedimientos para la adecuada obtención de evidencias para estudio biológico, microbiológico, químico toxicológico, físico y procedimientos de perennización.
- Orientar al personal médico u otros profesionales de la salud y afines, que laboran en otras instituciones, en la evaluación médico legal y elaboración del documento pericial, en casos de delitos contra la libertad sexual.

IV.- DESCRIPCIÓN DEL PROCESO

En este proceso se incorporan aspectos de la prestación del servicio médico legal, relacionados al respeto de los principios éticos, tales como: el respeto a los

derechos y autonomía del ciudadano, el reconocimiento de sus necesidades y limitaciones, inquietudes y expectativas para con el proceso, evitando la revictimización.

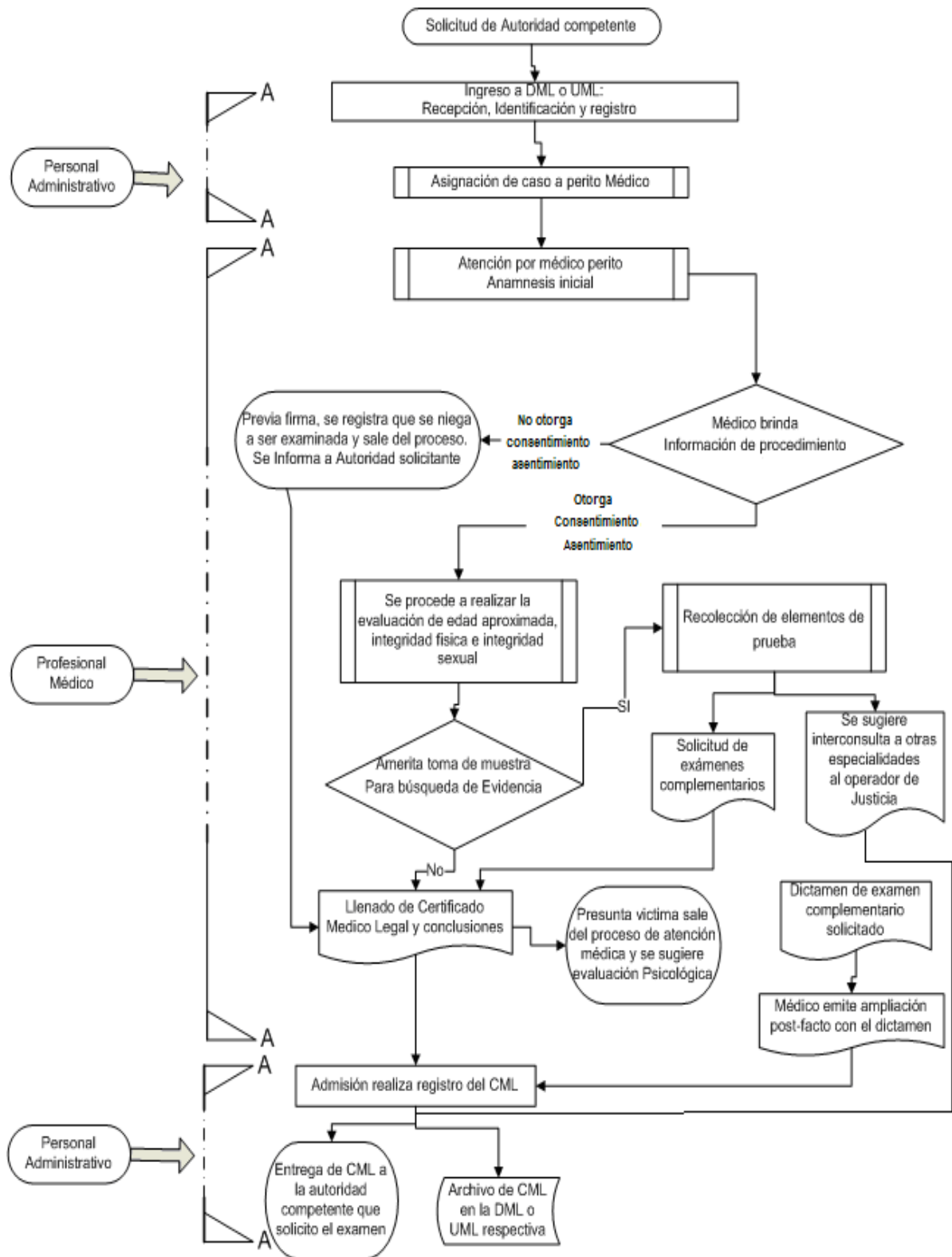
Las Personas a evaluar serán:

- Presuntas víctimas de delitos contra la libertad sexual.
- Presuntos victimarios de delitos contra la libertad sexual.
- Niños, niñas o adolescentes en los cuales las autoridades soliciten el examen de Integridad Sexual sin mediar denuncias de agresión sexual (fuga de domicilio y/o abandono de hogar, etc.)
- Presunto abandono familiar, moral y/o material.
- Niños, niñas o adolescentes infractores (retenidos) que son puestos a disposición por la autoridad competente (Juez, Fiscal).
- Otros, a solicitud de la autoridad competente.

El Proceso cubre todas las actividades a desarrollar, las cuales son:

- Recepción, identificación y registro del usuario.
- Entrevista e información a la presunta víctima sobre el procedimiento a realizar.
- Evaluación física integral médico legal.
- Recolección de elementos de prueba: biológicas y/o físicas.
- Perennización de las evidencias médico legales.
- Elaboración del Informe (certificado médico legal-CML).
- Interconsultas a otras especialidades médicas y afines.
- Realizar solicitud de exámenes auxiliares.
- Procesamiento, almacenamiento y custodia de los resultados de los exámenes auxiliares.
- Registro y archivo, se registra y se imprimen dos informes uno para archivo interno y el otro para la entrega a la autoridad solicitante.
- En caso de haberse solicitado algún (os) examen (es) auxiliar (es), con el (los) resultado (s) se elaborará (n) un 2do Informe, el cual se denominará ampliación del informe (Post-Facto) donde se debe señalar los resultados emitidos, así como las conclusiones médico legales respectivas.

PROCESO DE EVALUACION FISICA DE LA INTEGRIDAD SEXUAL



Capítulo I

PROCESO DE ADMISIÓN (RECEPCION, IDENTIFICACION Y REGISTRO)

CONSIDERACIONES GENERALES:

CALIDAD DE ATENCIÓN

Criterios:

El personal que participa de este proceso, deberá tener en cuenta que una atención de calidad se logra, cuando se aplican, en su realización, los mejores componentes y la mejor gestión y realización de los procesos, adecuándolos a estándares nacionales e internacionales.

La calidad de atención tiene como base de referencia fundamental el marco de los derechos humanos fundamentales de las personas y los principios éticos, que se rigen por las siguientes pautas básicas:

- **Amabilidad:** la atención se debe brindar en un clima de buen trato.
- **Respeto al pudor y dignidad de las personas a examinarse:** se brindará la atención teniendo en cuenta la protección de la intimidad de las personas.
- **Confidencialidad:** la información que provea el usuario será utilizada exclusivamente para el cumplimiento de los procedimientos.
- **Información adecuada:** la persona a examinarse tiene derecho a recibir información clara y entendible de acuerdo a su nivel cultural, del por qué se le realiza este procedimiento.

1.- RECEPCIÓN, IDENTIFICACIÓN Y REGISTRO DEL USUARIO

Admisión.- Servicio o área que atiende y admite inicialmente, a los usuarios que serán atendidos en el servicio médico Legal, procedentes de los operadores de justicia (Jueces, Fiscales y/o miembros de la Policía Nacional del Perú).

OBJETIVOS

- Brindar una atención con oportunidad, calidad y buen trato a las presuntas víctimas de delitos contra la libertad sexual y/o presuntos victimarios.
- Ofrecer una información preliminar clara y oportuna acerca de los procedimientos y exámenes a realizarse.
- Recepcionar y verificar que el documento emitido por la autoridad competente y adjuntos, cumplan con los requisitos formales y administrativos que se exigen para estos casos.

RESPONSABLE:

El responsable de la recepción, identificación y registro del usuario es el **personal administrativo** que labora en esa área en el momento del requerimiento.

1.1.- RECEPCIÓN:

De la presunta víctima:

- Atender al usuario en forma oportuna, con calidez y buen trato.
- La presunta víctima debe ser identificada, registrándose sus impresiones dactilares.
- La persona a evaluar deberá estar lúcida y consciente para poder ser examinada.

Del oficio petitorio:

- Debe especificar el nombre de la institución solicitante.
- La firma y post firma del responsable de la entidad solicitante.
- Para casos de niños, niñas o adolescentes, en el cuerpo del oficio debe precisarse de manera correcta el tipo de pericia médico legal a realizar, por ejemplo "...realizar evaluación de integridad sexual a la persona identificada con Código Único de Registro (CUR), por ejemplo: Juan 3565. Además deben registrarse los datos correctos y completos de la persona acompañante adulta y/o efectivo policial acompañante.
- En caso de mayores de edad, se debe consignar en el oficio, los nombres y apellidos completos y el número del documento de identidad.
- En el caso la persona a evaluar no cuente con documento de identificación a la vista, se le denominará: **no está identificada (o)**, debiendo esto estar especificado en el oficio petitorio.

1.2.- IDENTIFICACIÓN:

- Se verificará la identidad de la persona a evaluar, con el Documento Nacional de Identidad (DNI), u otro documento de identidad válido (Partida de Nacimiento, Boleta y/o Libreta Militar, Licencia de Conducir, etc.).
- En los niños, niñas o adolescentes, se procederá a la identificación del adulto o policía que la acompaña, verificando sus documentos personales, registrando sus datos, impresión dactilar y otros generales de ley en el sistema de registro correspondiente, el mismo que deberá estar consignado en el oficio petitorio; en caso contrario no se procederá con la realización del examen.
- En casos de niños, niñas o adolescentes en condición de retenidos, además de los anterior, deberá consignarse en el oficio petitorio, la situación jurídica del menor, siendo este requisito indispensable para la evaluación integral médico legal del (os) menor (es).

1.2.1.- TOMA DE IMPRESIONES DACTILARES: Esta actividad es parte de la identificación de la persona a evaluar y puede evitar la suplantación de las mismas. Se describen dos formas mas frecuentes de donde tomar estas impresiones:

- **Pelmatoscópica:** para los pre-escolares (de 0 a 03 años)
- **Dactiloscópica:**
 - **Decadactilares:** para los niños, niñas o adolescentes e indocumentados.
 - **Unidactilar o Monodactilar:** para todas las personas documentados, debe ser con el dedo índice derecho o en ausencia del mismo, puede ser el índice izquierdo, cualquier dedo pulgar o palma de la mano, haciendo referencia de la impresión tomada.

1.3.- REGISTRO:

- El personal administrativo priorizará la atención a las presuntas víctimas / presuntos victimarios de delitos contra la libertad sexual, atendiendo a los mismos en los horarios establecidos para cada División/Unidad Médico Legal.
- Se debe explicar, si el caso lo amerita, la importancia de registrar los datos básicos para este proceso.
- Si la presunta víctima es niño, niña o adolescente, el personal administrativo, no obviará su presencia, debiendo saludarla con la amabilidad y el respeto que se le brinda a toda persona.

A.- REGISTRO DE DATOS GENERALES:

- **Tipo de Pericia:** Examen médico legal de Integridad sexual.
- **Dependencia solicitante:** debe ser por la autoridad competente, como el Poder Judicial, Fiscalías o Policía Nacional previa disposición Fiscal.
- **Nº de oficio:** Con el que ingresa la presunta víctima/presunto victimario.
- **Detenido/Retenido:** en caso se consigne en el oficio como situación legal si es un detenido (adulto) o retenido (niño, niña o adolescente), se deberá registrar en el sistema como tal.

B.- REGISTRO DE DATOS DEL USUARIO:

- En adultos, Apellidos y Nombres
- En niños, niñas o adolescentes, Código Único de Registro (ejemplo: Juan 3565).
- Apelativo: alias u otros sobrenombres que tenga la persona a examinarse
- **No está Identificada (o):** Se registrará de esta manera cuando no se haya podido identificar plenamente al individuo a examinarse.
- Fecha de Nacimiento
- Edad
- Sexo
- País de Nacimiento
- Lugar de Nacimiento
- Lugar de Procedencia
- Domicilio
- Documento de identidad

- Grado de instrucción
- Estado Civil
- Ocupación
- Religión

1.4.- DIRECCIONAMIENTO:

Una vez culminados los pasos anteriores, se le conduce a la presunta víctima / presunto victimario y a su acompañante o custodio, a la sala de espera diferenciada, para el llamado correspondiente para la realización de la evaluación médico legal.

2.- EVALUACIÓN INTEGRAL MÉDICO LEGAL:

2.1.- OBJETIVOS

- Brindar mediante la evaluación médico legal, los hallazgos y pruebas periciales que fundamenten las conclusiones médico legales correspondientes a la existencia o no de un probable delito contra la libertad sexual.
- Brindar datos que permitan determinar las circunstancias relacionadas a la ocurrencia del (los) suceso(s) de agresión sexual.
- Perennizar los hallazgos.
- Evitar la revictimización de la presunta víctima.
- Emitir el certificado médico legal correspondiente con la mayor precisión, exactitud, imparcialidad, profesionalismo y oportunidad.

2.2.- RESPONSABLE

- El responsable de este procedimiento es el **médico legista**.
- En aquellas zonas del país donde no haya cobertura directa del Instituto de Medicina Legal, el responsable será un médico u otro profesional de salud designado por la autoridad competente, quien deberá seguir las normas técnicas, pautas y procedimientos establecidos en la presente Guía.

2.3.- CONDICIONES PARA LA ATENCIÓN MÉDICA

A.- DE LA PERSONA A EXAMINAR:

- La persona debe estar lúcida y orientada para poder ser evaluada.
- El examen será diferido, en caso de que la persona se encuentre con signos de alteración de conciencia, debido a algún factor externo (sustancias tóxicas, traumatismos, etc.) debiendo ser derivado a un centro asistencial de salud para la atención médica correspondiente, lo cual se consignará en el certificado médico legal.
- En el caso anterior, se sugerirá en el CML, que la evaluación podrá realizarse en el centro asistencial donde se encuentre internada la persona a evaluar, previa solicitud de la autoridad competente.

B.- DE LA INFRAESTRUCTURA Y EQUIPAMIENTO:

B-1.- INTRAMURAL (Al interior de la Sede Médico Legal):

- La evaluación médico legal se debe realizar en un consultorio que garantice privacidad y que cumpla con los estándares establecidos por la Institución, provisto de buena iluminación y ventilación, así como del apoyo logístico mínimo necesario.
- El consultorio debe contar con un área disponible para que la persona a evaluar se cambie de ropa, debiendo entregársele la indumentaria adecuada descartable destinada para tal fin.
- Este ambiente debe estar dotado con el equipo básico para la realización de este examen, el cual es: camilla ginecológica, silla o taburete giratorio, lámpara de cuello de ganso con luz blanca, guantes y espéculos descartables, soporte para hisopos, rótulo de mica con escala métrica, pinzas sin dientes, frontoluz, lupa, cámara fotográfica digital, y si fuera posible, contar con Colposcopio y lámpara de Wood.
- Se contará con un Kit, el cual tendrá materiales descartables como: batas o mandilones descartables, soleras, peine, gasa, guantes quirúrgicos descartables, hisopos esterilizados con tubo de ensayo, solución fisiológica, sobres de papel para las muestras y baja lenguas.
- En las dependencias médico legales en donde se cuente con un Colposcopio, éste, en lo posible y a criterio médico debe ser utilizado para mejorar, ampliar o grabar los hallazgos observados y perennizarlos.

B-2.- EXTRAMURAL (Fuera de la Sede Médico Legal):

- La evaluación física se realizará a solicitud escrita de la autoridad competente Fiscal, Judicial y Policial¹, y de preferencia deberá contarse con la presencia de ellos durante la diligencia.
- La evaluación médico legal solo se realizará si el lugar en donde se encuentra la presunta víctima o agresor, cuenta con las condiciones adecuadas que garanticen un examen de calidad y resguarde la privacidad de la misma. En caso contrario a criterio médico, se transfiere o difiere hasta contar con las condiciones adecuadas.
- El médico evaluador deberá transportar el Kit y los equipos necesarios para la evaluación física integral

3.- PAUTAS PREVIAS A LA EVALUACIÓN MÉDICO LEGAL:

- El médico deberá verificar la identidad de la persona a examinar.

¹ La autoridad policial solo podrá solicitar la evaluación en los casos de detención de personas requisitorias, en el resto de los casos, será con autorización o disposición del fiscal a cargo.

- El médico responsable de la atención, seguirá el procedimiento con amabilidad, respeto y buen trato.
- Se debe preparar a la persona a evaluar, considerando su situación emocional: estrés post-traumático, temores, dudas, inquietudes, pudor, etc.
- Todo RML deberá acompañarse del Consentimiento Informado respectivo.
- En todos los casos, el evaluador, deberán asistirse de un personal auxiliar capacitado, de preferencia de sexo femenino.
- En el caso de que se trate de una presunta víctima o presunto victimario niño, niña o adolescente, éste puede solicitar además estar acompañado de un familiar, tutor, persona de confianza o custodio, si así fuera su voluntad expresa.
- Una actitud abierta y comprensiva, de respeto a la dignidad por parte del examinador, facilitará la evaluación.
- En todo momento el médico evitará cualquier juicio de valor sobre la presunta víctima o presunto victimario, evitando gestos, comentarios o frases despectivas o agraviantes a su dignidad como persona humana.
- El médico brindará información sobre el tipo de examen que se va a realizar (qué se va a hacer y por qué), donde se deberá tener en cuenta su edad y nivel sociocultural, a fin de usar un lenguaje apropiado y amable.
- El médico examinador deberá contar siempre con la participación de un personal técnico o administrativo capacitado, de preferencia de sexo femenino, para realizar la evaluación médico legal.
- Se sugiere que durante la evaluación física se converse con la supuesta víctima / presunto victimario, sobre aspectos diversos no relacionadas con el hecho, con el fin de distraerla creando un ambiente propicio que minimice la incomodidad generada por el examen.
- Durante el examen físico se debe exponer solamente la parte a ser examinada.
- En el caso de solicitud de exámenes auxiliares, el médico le explicará a la presunta víctima o presunto victimario o a la persona responsable, en casos de niños, niñas o adolescentes, la necesidad de dichos exámenes auxiliares (¿cuáles son y por qué se realizan?)

Capítulo II

EVALUACIÓN FÍSICA MÉDICO LEGAL

REQUISITOS MÍNIMOS PARA REALIZAR LA EVALUACION FISICA INTEGRAL EN CASOS DE VIOLENCIA SEXUAL:

Recomendamos tomar en cuenta los siguientes:

- a) Se procurará que todo RML sobre integridad sexual deba ser realizado por 02 peritos como mínimo, en ausencia de otro y/o en caso de urgencia podrá ser realizado sólo por un perito.
- b) Para la realización de todo RML sobre DCLS, deberá ser asistido por un personal auxiliar capacitado, y de preferencia femenino.
- c) Se podrá contar además con la presencia de cualquiera de las siguientes personas según voluntad expresa del evaluado (a).
 - Familiar.
 - Personal femenino de la PNP.
 - Personal femenino acompañante (custodio, tutores, asistentes sociales).
- d) Es potestad de la autoridad fiscal participar en la evaluación de la integridad sexual.
- e) Si el RML es realizado por un sólo perito, será una obligación para el perito, realizar la perennización del RML, previo Consentimiento del (a) evaluado (a) y según la logística disponible (cámara fotográfica o video cámara).
- e) Para todo RML sobre DCLS, deberá contarse con un ambiente o consultorio adecuado, con buena iluminación, mobiliario e instrumental médicos adecuados.
- f) De no existir las condiciones y/o requisitos mínimos señalados, el o los peritos evaluadores, pondrán en conocimiento de la autoridad fiscal o judicial correspondiente, el diferimiento del examen médico legal.

1.- INFORMACIÓN A LAS PERSONAS A EXAMINAR SOBRE LOS PROCEDIMIENTOS A REALIZAR:

Toda persona sometida a un procedimiento médico, de alguna técnica especializada o equipo a usarse en el examen (tinción, colposcopia, especuloscopia, etc.) y acerca de la obtención de muestras de relevancia forense debe de estar informada acerca del mismo², y es la única que podrá otorgar el consentimiento. En caso de niños, niñas o adolescentes, además del consentimiento del acompañante/custodio mayor de edad, se requiere el asentimiento del menor. Además debe informarse a la persona a evaluar, que el examen podrá ser interrumpido en cualquier momento del procedimiento si éste lo solicita.³

El contenido de la información se encuentra en el formato del Consentimiento Informado (ver modelo en anexo correspondiente), a saber:

1. Nombres y Apellidos de la presunta víctima, en casos de adultos; en casos de niños, niñas o adolescentes, se debe colocar el CUR.
2. Autorización para obtener fotografías, videos antes, durante y después del examen físico (debe informarse al evaluado, los medios de seguridad, cadena de custodia, almacenamiento y usos potenciales de los mismos)
3. Autorización para permitir la presencia de otras personas al momento del examen, con fines académicos (de capacitación).
4. Firma, post-firma e impresión dactilar de la presunta víctima, acompañante, administrativo y del médico examinador; además se colocará la fecha de la autorización.

La información verbal que se brindará a la presunta víctima o presunto victimario, se debe realizar en un ambiente privado, deberá ser comprensible, continuada, razonable, suficiente, objetiva y específica; además, la información deberá incluir la identificación y descripción del procedimiento, el objetivo del mismo, los riesgos y, de ser pertinente, informar acerca de las alternativas razonables. Se debe resaltar la importancia de dicha evaluación como parte esencial dentro de la investigación, resolviendo cualquier inquietud que pueda tener.

Es responsabilidad del (os) médico (s) examinador (es) la aplicación del Consentimiento Informado, así como brindar la información suficiente a las presuntas víctimas, o familiares o responsables legales ó presuntos victimarios.

Si la presunta víctima o presunto victimario acepta la evaluación, se tomará su impresión dactilar en el formato según sea el caso:

a) Si es niño, niña o adolescente: se tomarán impresiones Decadactilares y además la impresión monodactilar del acompañante.

² Art.4to del Título I de la Ley General de Salud del Perú, Ley 26842

³ British Medical Association (BMA). Mental Capacity Act tool kit. Medical Ethics Department BMA; 2008, p.5.

b) Si es mayor de edad: se tomarán la impresión del índice derecho y en su ausencia, del lado izquierdo.

Si la presunta víctima o presunto victimario acepta la evaluación, firmará el Consentimiento Informado y se tomará su impresión dactilar en el formato según sea el caso.

Cuando la presunta víctima/presunto victimario se niega a la evaluación, se solicitará que lo consigne (ella, él o su acompañante), por escrito en el oficio petitorio, donde además colocará su impresión dactilar y finalmente se dejará constancia en el Informe Pericial (ó CML).

Cuando la presunta víctima/presunto victimario se niega a la evaluación, firmará la hoja de Consentimiento Informado marcando con una "X" las casillas del "NO" correspondientes.

2.- ANAMNESIS:

Se recomienda, obtener una historia general antes de obtener datos importantes de las circunstancias relacionadas al suceso, puesto que puede ayudar a que el evaluado (a) se sienta más relajado (a) y pueda establecerse una comunicación eficaz con el médico examinador.

2.1.- ANTECEDENTES GINECO-OBSTÉTRICOS:

Se consignará de acuerdo al caso, siendo los principales:

- Menarquia (M),
- Régimen Catamenial (R/C),
- Fecha de Última Regla o Menstruación (FUR ó FUM),
- Inicio de Relaciones Sexuales (IRS): consignar si las mismas fueron voluntarias o involuntarias (consentidas o no consentidas).
- Uso de Métodos Anticonceptivos (MAC),
- Fecha de la Última Relación Sexual (FURS), Voluntarias o Involuntarias.
- Número de agresores sexuales / parejas sexuales.
- Higiene vulvoperineal / Duchas vaginales / Colocación de óvulos vaginales.
- Fórmula Obstétrica: Gestación (G); Paridad (P): A Término (T), Prematuros (P), Abortos (A), y Vivos (V): G (n) P (TPAV)
- Tipo de parto: Cesárea o Vaginal; Fecha de Último Parto (FUP)
- Antecedentes de Infección de Transmisión Sexual (ITS)
- Antecedentes quirúrgicos en el área genital o ano-genital.
- Relación sexual contranatura (RS CN): En caso de haberla realizado, de preferencia colocar la 1ra y última vez, así como el número de veces.

2.2.- ANAMNESIS PRIMARIA:

I.- En casos de niños, niñas o adolescentes:

El examinador deberá limitarse a recabar a través de la persona acompañante: responsable, familiar, tutor, o custodio policial y/o asistenta social, la información relevante sobre los hechos presuntamente ocurridos procurando indagar únicamente lo pertinente para el desarrollo de su pericia médica, sin revictimizar ni profundizar en los hechos que son materia de investigación fiscal. En los casos que amerite a criterio médico se podrá realizar al menor, algunas preguntas indispensables de importancia criminalística, para correlacionar con los hallazgos e inferir acerca de la data de ocurrencia de los hechos, el mecanismo de producción de las lesiones, y el agente causante de los mismos.

En caso de niños, niñas y adolescentes, solo se admitirá la presencia de personal de la profesión médica en capacitación, previo consentimiento informado y deberá limitarse a uno.

II.- En casos de adultos:

Se recomienda efectuar la anamnesis considerando lo siguiente:⁴

a) ¿Qué ocurrió?: Permite determinar las características del hecho (penetración o tocamiento indebido)

b) ¿Cuándo ocurrió?: La fecha y hora del suceso

c) ¿Cómo se llevó a cabo el hecho?: Circunstancias en que se produjo el suceso, relato de la probable víctima:

- Al realizar la entrevista inicial, la víctima hará un relato de los hechos.
- Debe ser la presunta víctima quien refiera los hechos, así el perito las intuya.
- El perito debe utilizar preguntas abiertas con la finalidad de no inducir respuestas.
- A medida que avanza el relato, enfoque las preguntas a detalles referidos espontáneamente por la probable víctima, sin insinuar una respuesta en particular, pues el entrevistado puede optar por responder lo que cree que su interlocutor quiere escuchar, especialmente en el caso de menores.
- No haga suposiciones acerca de lo expresado por la probable víctima, dado que el empleo del lenguaje no siempre es tan obvio como parece; asegúrese de la concordancia entre lo que entiende y aquello que la víctima ha querido expresar.
- Evite, todo tipo de preguntas sugestivas que conduzcan u orienten la respuesta hacia una situación que la víctima no ha mencionado; aún cuando se suponga una posible causa como por ejemplo: *¿Te amenazó con un arma?*

⁴ Las preguntas señaladas en la presente guía se muestran con fines didácticos (dada su importancia criminalística); es criterio del médico evaluador reformular estas preguntas u obtener la información mediante una técnica de entrevista adecuada.

- Determinar el tipo y la frecuencia de la agresión sexual y/o física, así como los síntomas que pudieran presentarse como consecuencia de estos sucesos.
- Indagar sobre la existencia de amenazas verbales y/o con arma blanca, arma de fuego, objetos contundentes, etc....
- Preguntar sobre las características físicas del agresor, su edad aparente, si es conocido, desconocido, familiar, enamorado, amigo, jefe, o si tiene la sospecha de quién puede ser y los posibles motivos que lo condujo a ello.
- Si el agresor tuvo eyaculación; además si utilizó preservativo.
- Si la víctima realizó maniobras de defensa (arañazos, mordidas, etc.)
- Si se utilizó algún tipo de sustancia que la dejó en incapacidad de resistir.
- Si después del hecho, se realizó higiene corporal (boca, área ano-genital)
- Si existieron otros sucesos de violencia sexual con anterioridad.
- Si se encuentra con la ropa que vestía en el momento de los hechos.
- Si los agresores registraron imágenes filmadas y/o fotografiadas del hecho.

d) ¿Con qué agente?: Si la agresión sexual fué con el pene, partes corporales o algún objeto utilizado con este fin, determinando las características del mismo.

e) ¿Dónde se llevó a cabo el hecho?: Lugar (determinar si es posible, ubicación geográfica (playa, campo, etc.) y ambiente (casa, hotel, etc.)

f) ¿Quién o quiénes la agredieron?: número de agresores sexuales; si era conocido o desconocido; si existía algún tipo de relación con el agresor (familiar, enamorado, amigo, jefe, etc.).

2.3.- ANAMNESIS SECUNDARIA:

Se realizará sólo en aquellos casos en los que, los signos semiológicos médico forenses, hallados durante el examen médico legal respectivo, no correspondan o sean incongruentes con los datos proporcionados en la anamnesis primaria y de los antecedentes gineco-obstétricos. La actitud del examinador debe ser en un entorno con calidez y seguridad, en la búsqueda de la verdad científica coherente con los hallazgos, y deberá circunscribirse en torno a los signos y síntomas de la 1ra. relación sexual vaginal/anal y/o de la desfloración himeneal (en relación al dolor y la hemorragia/sangrado), lo que será consignado en la anamnesis del informe pericial.

3.- TÉCNICAS PARA DETERMINAR LA EDAD APROXIMADA (ESTIMACIÓN DE LA EDAD CRONOLÓGICA):

Se puede determinar mediante: La entrevista; los hallazgos del examen clínico integral, y la determinación de la edad ósea mediante el examen radiológico:

3.1 EXAMEN CLÍNICO:

Consiste en la determinación de los criterios antropométricos, criterios de maduración sexual, el examen odontológico y la evaluación de rasgos faciales.

3.1.1 CRITERIOS ANTROPOMÉTRICOS:

El peso y la talla, tienen poco valor debido a su variabilidad individual; sin embargo es de mucha utilidad para determinar la edad aproximada/estimación de la edad cronológica, en lactantes y preescolares hasta la pubertad.

Hasta los 9 años de edad, está descrito que puede emplearse además del peso y la talla, el perímetro cefálico; el cual correlacionado con las tablas de referencias (OMS 2006), puede brindarnos referencias acerca de la edad aproximada/estimación de la edad cronológica.⁵

La talla, longitud o estatura es la variable de mayor precisión en relación al peso, debido a que ésta es menos sensible a las variaciones externas, enfermedades, y condiciones sociales.

La Escala de Tanner y las tablas de erupción dentaria; además existen otras tablas como la de rasgos faciales, de medidas antropométricas y buscando los puntos de osificación.

3.1.2 CRITERIOS DE MADURACIÓN SEXUAL:

Se basa en la descripción de los caracteres sexuales secundarios según la escala de Tanner y Freyre:

3.1.2.1- ESCALA DE TANNER: Se utiliza para evaluar el estado de desarrollo puberal, mediante la visualización de los caracteres sexuales secundarios, los cuales están clasificados en 5 (V) grados; comprende el desarrollo mamario, el desarrollo de vello púbico y desarrollo genital.

Desarrollo mamario:

- **Grado I:** También denominado prepuberal, no hay tejido mamario palpable, sólo el pezón protruye, la areola no está pigmentada.
- **Grado II:** Se palpa tejido mamario bajo la areola sin sobrepasar ésta. La Areola y el pezón protruyen juntos, con aumento de diámetro areolar. Es la etapa del botón mamario.
- **Grado III:** Se caracteriza por el crecimiento de la mama y areola con pigmentación de ésta; el pezón ha aumentado de tamaño; la areola y la mama tienen un solo contorno.

⁵ NTS N° 087-MINSA/DGSP-V.01 "Norma Técnica de Salud para el control del desarrollo de la niña y el niño menor de 5 años".

Desarrollo del vello púbico (para ambos sexos):

- **Grado I** (Prepuberal): No existe vello en la región púbica.
- **Grado II**: Existe crecimiento de un vello suave, largo, pigmentado, liso o levemente rizado en la base del pene o a lo largo de labios mayores.
- **Grado III**: Se caracteriza por pelo más oscuro, más áspero y rizado, que se extiende sobre el pubis en forma poco densa.
- **Grado IV**: El vello tiene las características del adulto, pero sin extenderse hacia el ombligo o muslos.
- **Grado V**: El vello pubiano es de carácter adulto con extensión hacia la cara interna de muslos. Posteriormente, en el varón el vello se extiende hacia el ombligo; algunos autores lo consideran como un grado VI.

Desarrollo genital en el varón:

- **Grado I**: Los testículos, escroto y pene tienen características infantiles.
- **Grado II**: El pene no se modifica, mientras que el escroto y los testículos aumentan ligeramente de tamaño; la piel del escroto se enrojece y se modifica su estructura, haciéndose más laxa; el tamaño testicular alcanza un diámetro mayor superior a 02,5 cm.
- **Grado III**: Se caracteriza por testículos y escroto más desarrollados (testículos de 03 a 04 cm.) el pene aumenta en grosor.
- **Grado IV**: Hay mayor crecimiento peneano, con aumento de su diámetro y desarrollo del glande, los testículos aumentan de tamaño (04 a 04,5 cm.) y el escroto está más desarrollado y pigmentado.
- **Grado V**: los genitales tienen forma y tamaño semejantes a los del adulto, largo testicular mayor de 04,5 cm.

3.1.2.2- ESCALA DE FREYRE:

B. Desarrollo del Vello Axilar (VA):

- VA1**: No existe vello axilar
- VA2**: Vello axilar central muy delgado
- VA3**: Vello axilar central rizados y gruesos
- VA4**: Se extiende a cara interna del brazo y región pectoral

A. Desarrollo del Vello Facial (VF):

- VF1**: No existe vello
- VF2**: Vello delgado central en labio superior
- VF3**: Vello en labio superior en toda la longitud
- VF4**: Bigote y patillas
- VF5**: Barba

*Se debe resaltar que el desarrollo del vello púbico tiene un desarrollo significativamente inferior en los indígenas peruanos que en los blancos; por ello Freyre⁶ ha señalado “la escala de Tanner es perfectamente aplicable a los peruanos. En cambio, no ocurre así respecto al vello púbico en los jóvenes indígenas porque su desarrollo es diferente a lo descrito en la clasificación de Tanner”. Asimismo se ha descrito que nuestra población Indígena se caracteriza por presentar escasa pilosidad, que se debe probablemente a un baja actividad de la unidad pilosebácea de origen genético, lo que concuerda con el hecho de que los indígenas tienen mucho menos prevalencia y severidad de acné juvenil que los de raza blanca.⁷

⁶ Freyre Román Eleodoro. Llaza Loayza Gloria. Rebaza Gonzales Rodolfo. Aplicabilidad de la Escala de Tanner para evaluar el desarrollo del vello púbico en adolescentes peruanos. Diagnóstico. Volumen 40, Numero 2, 2001.

⁷ Freyre Román Eleodoro; Rebaza González Rodolfo y cols. The prevalence of facial acne in peruvian adolescents and its relation to their ethnicity. J. Adolescent. Health, 1998; 22:480.

| CUADRO NEMOTÉCNICO PARA EL DESARROLLO DEL VELLO PUBICO Y AXILAR* | | | | | | |
|--|-------------------|----|----------------------------|----|-------------------------|---------|
| EDAD DE APARICIÓN (en años). | | | | | | |
| | FEMENINO | | MASCULINO | | | |
| VELLO PÚBICO | 11 | | 13 | | | |
| VELLO AXILAR | 13 | | 15 | | | |
| VELLO BOZO FACIAL | ---- | | 17 | | | |
| GRADO DE DESARROLLO | | | | | | |
| | INICIA DESARROLLO | | MODERADAMENTE DESARROLLADO | | PLENAMENTE DESARROLLADO | |
| | F | M | F | M | F | M |
| VELLO PÚBICO | 11 | 13 | 13 | 15 | 15 | 17 |
| VELLO AXILAR | 13 | 15 | 15 | 17 | 17 | 18 – 19 |
| GLÁNDULA MAMARIA | 11 | | 13 | | 15 - 16 | |

*Instituto Nacional de Medicina Legal. Reglamento Técnico Forense para la determinación de edad en clínica forense. R. T. INML-CF-02 VERSIÓN 02 DIC. 2005

3.1.3.- EVALUACIÓN DE LA ERUPCIÓN DENTARIA:

| Dentición Decidual | Tiempo |
|--------------------|---------------|
| Incisivos | 06 -12 meses |
| Primeras molares | 12 -18 meses |
| Caninos | 18 - 24 meses |
| Segundas molares | 24 - 30 meses |

| Dentición Permanente | Años |
|--------------------------------|-------------|
| Primeras Molares Inferiores | 6-7 años |
| Primeras Molares Superiores | 5-7 años |
| Incisivos Centrales Inferiores | 6-7 años |
| Incisivos Laterales Inferiores | 7-8 años |
| Incisivos Laterales Superiores | 8-9 años. |
| Caninos Inferiores | 9-10 años. |
| Primeras Premolares Superiores | 10-11 años. |
| Primeras Premolares Inferiores | 10-12 años. |
| Segundas Premolares Superiores | 10-12 años. |
| Segundas Premolares inferiores | 11-12 años. |
| Caninos Superiores | 11-12 años. |
| Segundas Molares Inferiores | 11-13 años. |
| Segundas Molares Superiores | 12-13 años. |
| Terceras Molares | 17-21 años. |

Consideraciones:

- No toda la población presenta las cuatro terceras molares.
- Individuos de raza negra y amarilla tienen una erupción más rápida que la blanca.
- La genética influye en estas edades de erupción.
- La malnutrición severa podría alterar la erupción dentaria.
- Las enfermedades en dientes deciduos tienden a acelerar la erupción de los sucedáneos permanentes
- La extracción prematura de un diente deciduo tienden a acelerar o retrasar la erupción del sucedáneo permanente.
- El desarrollo dental es el indicador más confiable para la edad cronológica hasta la edad de 14-15 años, ya que la maduración dental es menos afectada por las agresiones ambientales y las enfermedades sistémicas.^{8,9}

⁸ Lewis AB, Garn SM. The relationship between tooth formation and other maturational factors. Angle Orthod. 1960; 30:70-7.

⁹ Smith BH. Standards of human tooth formation and dental age assessment. In: Kelley ML, Larsen CS, editors. Advances in dental anthropology. New York: Wiley-Liss, Inc; 1991. p. 143-68.

3.1.4.- EVALUACIÓN DE LOS RASGOS FACIALES:

Se hace en adultos mayores o ancianos con problemas de deterioro mental.

| RASGOS FACIALES | EDAD APROXIMADA |
|---|--|
| Patas de gallo | 30 años |
| Arrugas en frente | 30 años |
| Manchas de vejez | 45 años |
| Uñas secas y friables, estrías longitudinales pigmentadas | 50 años |
| Canicie en vello pubiano | 50 años |
| Canicie – calvicie | Sumamente variable |
| Arco Senil – Gerontoxon | 60 años (se inicia en el polo superior de la córnea como una opacidad) |

Tabla tomada de: Alfredo Achával: Manual de Medicina Legal

3.2.- DETERMINACIÓN DE LA EDAD ÓSEA MEDIANTE EL EXAMEN RADIOLÓGICO:

Existen varias técnicas de determinación de la edad ósea; se han descrito técnicas métricas (mediciones lineales y plantimétricas que no toma en cuenta maduración ósea); Técnicas cuantitativas (recuento radiográfico de los centros de osificación y de las epífisis fusionadas); Técnica cronológica (basado en la determinación de la edad de aparición y fusión de los núcleos de osificación) y la técnica cualitativa o descriptiva.

• MÉTODO CUALITATIVO O DESCRIPTIVO:

Se utilizan compendios radiográficos y esquemas del desarrollo óseo según edad y sexo, basado en indicadores de maduración, el más conocido y utilizado es el de Greulich y Pyle.^{10,11,12}

Existen otras técnicas como la Técnica de Tanner Whitehouse 2 RUS, sin embargo es necesario tener valores promedio propios para cada grupo poblacional, para lo cual deben realizarse estudios propios en las poblaciones a investigarse.

3.3.- RECOMENDACIONES PARA LA ESTIMACION DE LA EDAD CRONOLOGICA (DETERMINACIÓN DE LA EDAD APROXIMADA) EN MENORES DE 18 AÑOS Y MAYORES DE 14 AÑOS:^{13,14}

- Anamnesis dirigida.
- Examen físico general: en este se especificarán el peso y la talla del sujeto, biotipo e índice de masa corporal, evolución de signos de maduración sexual y conclusiones del examen médico general; se describirá cualquier tipo de

¹⁰ Greulich WW, Pyle SI. Radiographic atlas of skeletal development of the hand and wrist. 2nd ed. Stanford: Stanford University Press; 1959.

¹¹ Olli Varkkola, Helena Ranta, Mari Metsäniitty, Antti Sajantila. Age assessment by the Greulich and Pyle method compared to other skeletal X-ray and dental methods in data from Finnish child victims of the Southeast Asian Tsunami. Forensic Sci Med Pathol (2011) 7:311–316

¹² Loder RT, Estle DT, Morrison K, Eggleston D, Fish DN, Greenfield ML, Guire KE. Applicability of the Greulich and Pyle skeletal age standards to black and white children of today. AJDC. 1993; 147:1329–33.

¹³ Study Group of Forensic Age Estimation of the German Association for Forensic Medicine (AGFAD). Guidelines for Age Estimation in Living Individuals in Criminal Proceedings [citada 14 Nov 2010]. Disponible en: http://agfad.unimuenster.de/english/empfehlungen/empfehlung_strafverfahren_eng.pdf

¹⁴ Schmeling A, Grundmann C, Fuhrmann A, Kaatsch HJ, Knell B, Rawstholz F, et al. Criteria for age estimation in living individuals. Int J Leg Med. 2008;122:457-60

signo indicativo de una condición patológica que pudiera interferir con el ritmo madurativo del menor.

- Estudio radiográfico del carpo de la mano izquierda.
- Examen de la cavidad oral y estudio radiográfico dental. Esta exploración estaría orientada a definir condiciones patológicas que pudieran alterar el ritmo de maduración dental y a valorar el estado de desarrollo y mineralización dentales.

3.4.- RECOMENDACIONES PARA LA ESTIMACION DE LA EDAD CRONOLOGICA (DETERMINACIÓN DE LA EDAD APROXIMADA) EN CASOS DUDOSOS (ENTRE LOS 18 A 21 AÑOS):

- Estudio radiográfico de la extremidad proximal de la clavícula.^{15,16}
- Estudio con tomografía computarizada de la extremidad proximal de la clavícula mediante método multicorte fino.^{17,18}

3.5.- SOBRE LOS FACTORES QUE INFLUYEN EN LA ESTIMACIÓN DE LA EDAD CRONOLÓGICA (DETERMINACION DE LA EDAD APROXIMADA):

El fundamento científico de las estimaciones diagnósticas de edad parte del presupuesto de que en los seres humanos se producen una serie de cambios morfológicos que siguen una secuencia cronológica establecida y común a todos ellos. Estas variaciones responden a un control genético y están influidas por factores ambientales diversos, lo que determina que, pese a que dicha secuencia sea común, la cronología exacta de estos cambios en cada sujeto resulte individual, si bien dentro de unos márgenes cronológicos de variabilidad hasta cierto punto predecibles.¹⁹

Diversos estudios han demostrado la influencia de factores patológicos específicos, nutricionales, higienicosanitarios y factores de actividad física en la cronología de las secuencias de cambios morfológicos. En ocasiones, esta cronología puede acelerarse o, en otras, retrasarse frente al resto de la población general. A la hora de realizar interpretaciones de los resultados de los medios diagnósticos empleados, será necesario tomar en consideración la influencia de estos posibles factores en el caso del sujeto de estudio específico.

Al analizar procesos de evolución biológicos hasta cierto punto no plenamente predecibles, las estimaciones de edad basadas en estos principios están sujetas a un grado de error que puede dar lugar a falsas atribuciones de mayoría o minoría de edad en una proporción baja pero significativa. Dicha posibilidad de falsas atribuciones de mayoría o minoría de edad excede las posibilidades de la prueba médica, pero la autoridad judicial o fiscal que la solicita debe conocer este hecho.

¹⁵ Schmeling A, Schultz R, Reisinger W, Mühler M, Wernecke KD, Geserick G. Studies on the time frame for ossification of the medial clavicular epiphyseal cartilage in conventional radiography. *Int J Leg Med.* 2004; 118:5-8.

¹⁶ Garamendi PM, Landa MI, Botella MC, Alemán I. Fusión de la epífisis externa de la clavícula en relación con la edad. Aplicaciones en la estimación forense de la edad. *Cuad Med Forense.* 2007; 13: 143-56.

¹⁷ Kreitner KF, Schweden FJ, Riepert, Nafe B, Thelen M. Bone age determination based on the study of the medial extremity of the clavicle. *Eur Radiol.* 1998;8:1116-22.

¹⁸ Kellinghaus M, Schulz R, Vieth V, Schmidt S, Schmeling A. Forensic age estimation in living subjects based on the ossification status of the medial clavicular epiphyses as revealed by thin-slice multidetector computed tomography. *Int J Leg Med.* 2010;124:149-54.25.

¹⁹ P.M. Garamendi González et al. Recomendaciones sobre métodos de estimación forense de la edad de los menores extranjeros no acompañados. *Rev Esp Med Legal.* 2011;37(1):22-29

Cuando sea posible, además, la probabilidad precisa estimada de dicho error debe ser especificada y conocida por dicha autoridad.²⁰

Los rangos de variabilidad aceptados son:

- Hasta antes de los 7 años, el rango de error aceptado es de hasta 06 (seis) meses.
- Desde los siete a doce años, el rango de error aceptado es de mas o menos 01 año.
- A partir de la pubertad (12 doce años) hasta los 21 años el rango de error aceptado es de +/- 02 años.
- A partir de los 22 a 59 (sesenta) años el rango de error aceptado varia entre 3 a 4 años.
- A partir de los 60 (sesenta) años, el rango de error aceptado varia entre +/- 05 años.

3.6.- CONCLUSIONES DE LA EDAD APROXIMADA / ESTIMACIÓN DE LA EDAD CRONOLÓGICA:

Por ejemplo:

- Edad aproximada: 02 (dos) años 06 (seis) meses.
- Edad aproximada: 12 (doce) años.
- Edad aproximada: 18 (dieciocho) años.
- Edad aproximada: 60 (sesenta) años.

3.7.- EN OBSERVACIONES DEBE SEÑALARSE:

- Los resultados de los exámenes practicados, con especificación independiente de las estimaciones de edad por cada medio diagnóstico y con explicación del método de interpretación de resultados utilizado por el perito médico para cada prueba estudiada.
- Especificar los estudios de población en los que se fundamenta la interpretación de los resultados de cada medio de diagnóstico.
- En el caso de existir una interferencia por factores patológicos, raciales, nutricionales, higiénico dietéticos o de estatus socioeconómico, debe incluirse una discusión sobre la posible capacidad de estos factores para modificar la estimación de la edad en el sujeto estudiado.
- En casos de estimación dificultosa según las técnicas descritas, en el acápite de observaciones puede colocarse la edad aproximada expresada en un rango, a criterio médico.

²⁰ P.M. Garamendi González et al. Recomendaciones sobre métodos de estimación forense de la edad de los menores extranjeros no acompañados. Rev Esp Med Legal. 2011;37(1):22-29

ESCALA DE TANNER: EVALUACIÓN EN SEXO FEMENINO

ESTADIOS DE TANNER. DESARROLLO DE LOS CARACTERES SEXUALES SECUNDARIOS

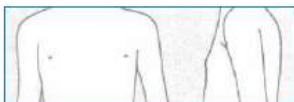DESARROLLO MAMARIO

NIÑAS

DESARROLLO DEL VELLO PUBIANO

■ Estadio 1 (S1)

Mamas infantiles. Solo el pezón está ligeramente sobreelevado.



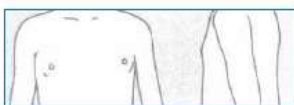■ Estadio 1 (P1)

Ligera vellosidad infantil.



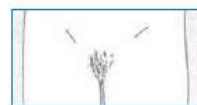■ Estadio 2 (S2)

Brote mamario. Las areolas y pezones sobresalen como un cono. Esto indica la existencia de tejido glandular subyacente. Aumento del diámetro de la areola.



■ Estadio 2 (P2)

Vello escaso, lacio y ligeramente pigmentado, usualmente a lo largo de los labios (dificultad para apreciar en la figura.)



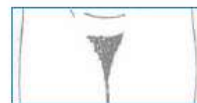■ Estadio 3 (S3)

Continuación del crecimiento con elevación de mama y areola en un mismo plano.



■ Estadio 3 (P3)

Vello rizado, aún escasamente desarrollado, pero oscuro, claramente pigmentado, sobre los labios.



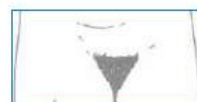■ Estadio 4 (S4)

La areola y el pezón pueden distinguirse como una segunda elevación, por encima del contorno de la mama.



■ Estadio 4 (P4)

Vello pubiano de tipo adulto, pero no con respecto a la distribución (crecimiento del vello hacia los pliegues inguinales, pero no en la cara interna de los muslos).



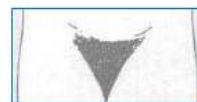■ Estadio 5 (S5)

Desarrollo mamario total. La areola se encuentra a nivel de la piel, y sólo sobresale el pezón (Nota: en algunos casos, la mujer adulta puede mantenerse en estadio 4).



■ Estadio 5 (P5)

Desarrollo de la vellosidad adulta con respecto a tipo y cantidad; el vello se extiende en forma de un patrón horizontal, el llamado femenino, (también en la cara interna de los muslos. En el 10%, se extiende por fuera del triángulo pubiano (estadio 6)



ESCALA DE TANNER: EVALUACIÓN EN SEXO MASCULINO

DESARROLLO GENITAL

NIÑOS

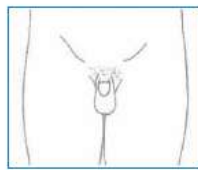DESARROLLO DEL VELLO PUBIANO

■ Estadio 1 (G1)

Pene, escroto y testículos infantiles, es decir de aproximadamente el mismo tamaño y forma que en la infancia.

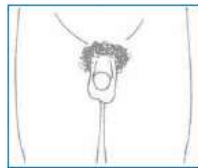■ Estadio 2 (G2)

Agrandamiento de escroto y testículos. La piel escrotal se vuelve más roja, delgada y arrugada. El pene no tiene ningún agrandamiento o muy insignificante.



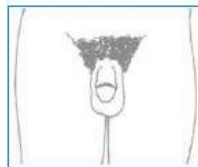
■ Estadio 3 (G3)

Agrandamiento del pene, principalmente en longitud. Continuación del desarrollo testicular y escrotal.



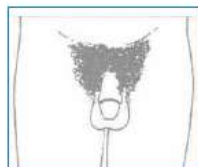
■ Estadio 4 (G4)

Aumento de tamaño de pene con crecimiento de diámetro y desarrollo del glande. Continuación de agrandamiento de testículos y escroto. Aumento de la pigmentación de la piel escrotal.



■ Estadio 5 (G5)

Genitales de tipo y tamaño adulto.

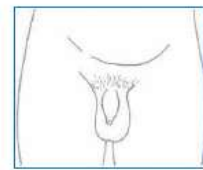

■ Estadio 1 (P1)

Ligera vellosidad infantil.

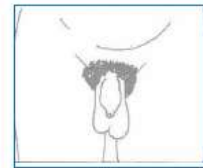■ Estadio 2 (P2)

Vello escaso, lacio y ligeramente pigmentado, usualmente arraigado al pene (dificultad para apreciar en la fig.)



■ Estadio 3 (P3)

Vello rizado, aún escasamente desarrollado, pero oscuro, claramente pigmentado, arraigado al pene.



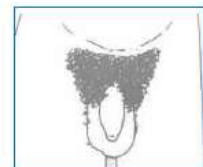■ Estadio 4 (P4)

Vello pubiano de tipo adulto, pero con respecto a la distribución (crecimiento del vello hacia los pliegues inguinales, pero no en la cara interna de los muslos.)



■ Estadio 5 (P5)

Desarrollo de la vellosidad adulta con respecto a tipo y cantidad; el vello se extiende en forma de un patrón horizontal, el llamado femenino (el vello crece también en la cara int. de los muslos). En el 80% de los casos, el crecimiento del vello continúa hacia arriba, a lo largo de la línea alba. (estadio 6).



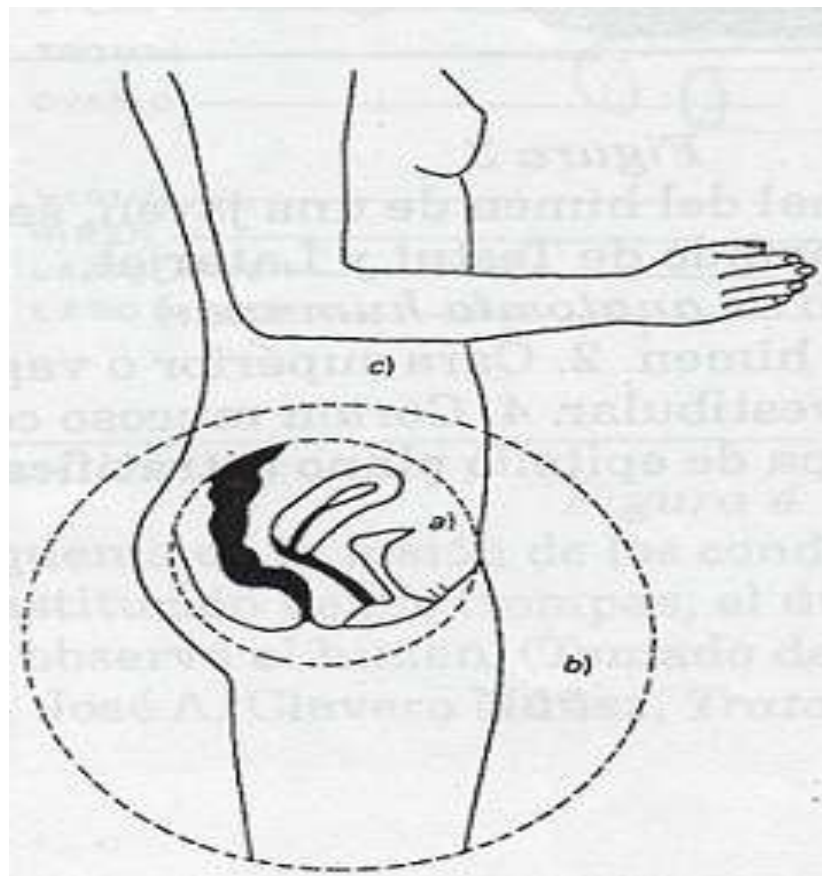
4.- EXAMEN DE LA INTEGRIDAD FÍSICA:

En todos los casos, debe realizarse un examen médico general detallado de todas las regiones corporales, con la finalidad de documentar las lesiones y no omitir a las mismas y/o a los signos y cuadros patológicos de otras enfermedades que puedan influir en la interpretación de los hallazgos médicos.

- Registrar las medidas antropométricas como: peso y talla, así como la contextura (delgado, robusto, obeso, etc.), estado nutricional aparente.
- Evaluar a la persona, buscando lesiones características ocasionados durante la presunta agresión sexual, para lo cual se divide el cuerpo en áreas topográficas:

4.1.- ÁREAS TOPOGRÁFICAS:

- **Área Genital o Ano genital:** Genitales externos, periné y ano.
- **Área Paragenital.-** Superficie interna de los muslos, nalgas, pubis e hipogastrio.
- **Área Extragenital.-** Superficie corporal restante, incluye las mamas.



a: Área Genital. b: Área Paragenital c: Área Extragenital

4.2 EXAMEN FISICO GENERAL DE LA “CABEZA A LOS PIES”:

Se realiza un examen sistemático y de la “cabeza a los pies”, de la siguiente manera y paso a paso.^{21, 22, 23}

- **Paso 1:** Tener en cuenta el aspecto general del paciente y su conducta. Empezar con el examen de las manos del paciente. Tomar los signos vitales, el pulso, la presión arterial, respiración y temperatura. Inspeccione ambos lados de ambas manos en búsqueda de lesiones. Observar las muñecas en búsqueda de posibles marcas por ligaduras si ha sido amarrada o maniatada. En esta etapa se deben tomar las muestras de raspado ungueal (sarro ungueal) de ser necesario.
- **Paso 2:** Inspeccionar ambos antebrazos, en la búsqueda de lesiones de defensa, signos de venopuntura, etc.
- **Paso 3:** Observar cuidadosamente la parte interna de ambos brazos y axila, en busca de equimosis por digitopresión, o equimosis lineales por tracción forzada de las ropas sobre la piel.
- **Paso 4:** Observar la cara, conjuntivas, signos de sangrado en fosas nasales, palpar suavemente los bordes la mandíbula y márgenes de las órbitas oculares. Observar la cavidad oral en búsqueda de equimosis, erosiones, en mucosa y en paladar duro y blando. En este momento se debe tomar las muestras respectivas de la cavidad oral, de ser necesarias.
- **Paso 5:** Observar los pabellones auriculares, en sus dos caras, usar un otoscopio si se sospecha lesión del tímpano.
- **Paso 6:** Proceder a la palpación del cuero cabelludo, de esta manera se busca evidenciar zonas de mayor sensibilidad y tumefacción, lo que sugiere la presencia de hematomas. Asimismo se puede objetivar la presencia de cabello arrancado durante la violencia sexual, la misma que puede recuperarse mejor con el peinado.
- **Paso 7:** Examinar la región del cuello, en esta zona debe buscarse la presencia de equimosis figurativas por presión de collares y otros artículos de joyería, equimosis por digitopresión, y equimosis por sugilación, en estas últimas en primer lugar debe realizarse la toma de muestra para búsqueda de restos de saliva.
- **Paso 8:** La región mamaria y el tórax deben ser examinados guardando el respeto por la dignidad e intimidad del evaluado, de manera general se recomienda iniciar por la parte posterior, en esta parte se incluye el examen de los hombros, si no se realiza el examen de la región mamaria, debe anotarse en el informe las razones.
- **Paso 9:** Se realiza el examen del abdomen, para lo cual puede ser necesario que el evaluado adopte la posición en decúbito dorsal, es importante palpar el abdomen para descartar un traumatismo abdominal cerrado, o evidenciar un aumento de tamaño del útero.
- **Paso 10:** Examinar las extremidades inferiores, se puede comenzar con el examen de la cara anterior de las piernas y muslos, frecuentemente en la cara anterointerna de muslos se producen lesiones equimóticas por digitopresión (a veces pueden ser simétricas) y lesiones equimóticas producidas por la rodilla del agresor. Deben buscarse también equimosis o excoriaciones en las rodillas (la víctima puede haber sido obligada a estar de rodillas), observar los tobillo buscando huellas de ligadura, los pies y plantas de los pies también deben ser examinados.
- **Paso 11:** Realizar el examen de la parte posterior de las piernas y muslos, e incluir el examen de la región glútea, el mismo que se realiza con el evaluado en posición de decúbito supino, cualquier evidencia biológica deben ser recogidos con hisopos secos o mediante la técnica del doble hisopado según las características de la evidencia (para el semen, saliva, sangre) o pinzas (para el pelo, las fibras, la hierba, tierra, arena, etc.).

²¹ Welborn A. Adult sexual assault. Monash, Victoria, Monash University, 2000.

²² World Health Organization. Guidelines for medico-legal care of victims of sexual violence. 2003.

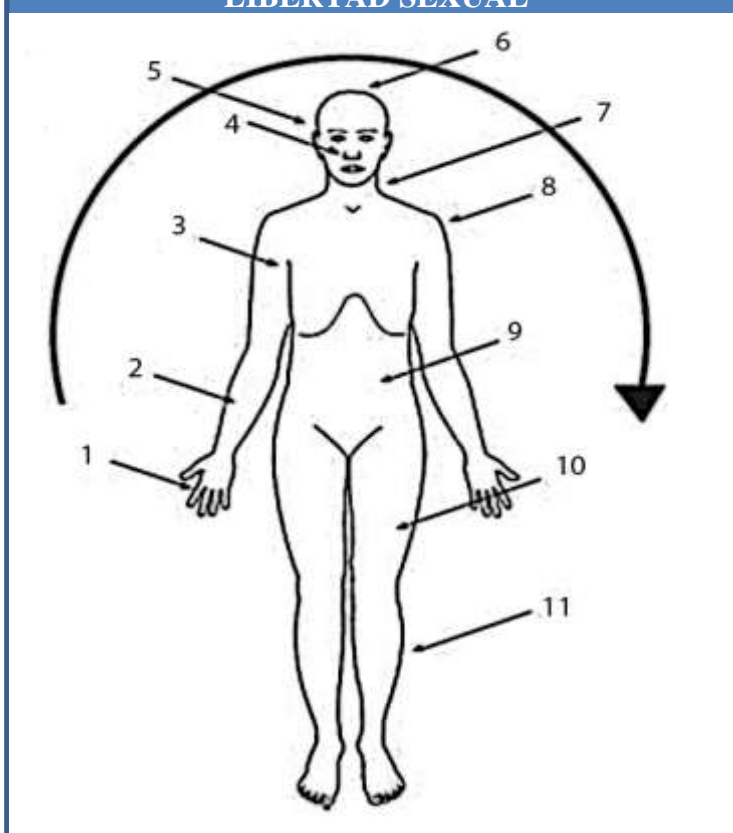
²³ National SATU Guidelines Development Group. Recent Rape/Sexual Assault: National Guidelines on Referral and Forensic Clinical Examination in Ireland. 2nd edition. 2010.

De presentar o evidenciarse lesiones traumáticas recientes, tanto en la presunta víctima como también en el presunto agresor, las lesiones serán descritas pormenorizando minuciosamente los caracteres semiológicos forenses de las mismas.

- Tipología de la lesión.
- Características de las mismas.
- Dimensiones de las mismas.
- Cromocronodiagnóstico.
- Dirección, sentido y trayectoria de ser posible.
- Lesiones perilesionales si las hubiese.
- Anatomotopografía de las lesiones.
- Determinación del agente u objeto agresor causal.

En los casos en los que los/el perito (s) médico (s) legista (s) pueda (n) diferenciar si las lesiones son autoinflingidas, discriminará las lesiones por mano ajena y/o autolesiones (por mano propia), debiendo realizarse la valoración médico legal del daño corporal producidas por las primeras (mano ajena).

EXAMEN FISICO GENERAL DE PRESUNTAS VICTIMAS DE DELITO CONTRA LA LIBERTAD SEXUAL



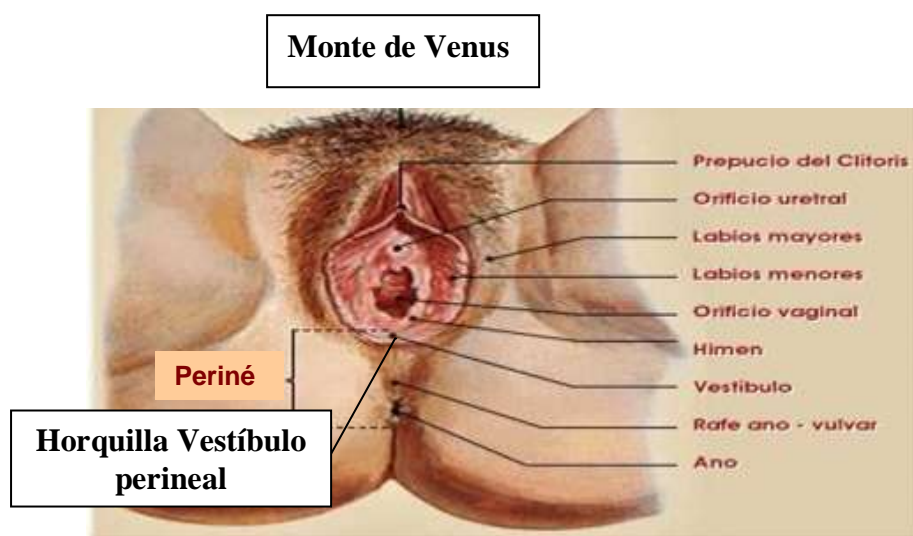
Tomado de: World Health Organization. Guidelines for medico-legal care of victims of sexual violence. 2003

4.3 ÁREA GENITAL O ANO-GENITAL:

4.3.1.- Objetivos del Examen Genital: (según el profesor Leo Julio Lencioni):

1. Elaborar una historia clínica genital precisa.
2. Documentar lesiones en vulva, himen, vagina, etc.
3. Coleccionar indicios como pelos, semen, etc.
4. Enviar a la examinada a consulta hospitalaria si se encuentra lesiones genitales graves.
5. Orientar a la víctima sobre sus eventuales riesgos y tratamientos, especialmente respecto al contagio venéreo, Hepatitis B, Sífilis, etc.²⁴

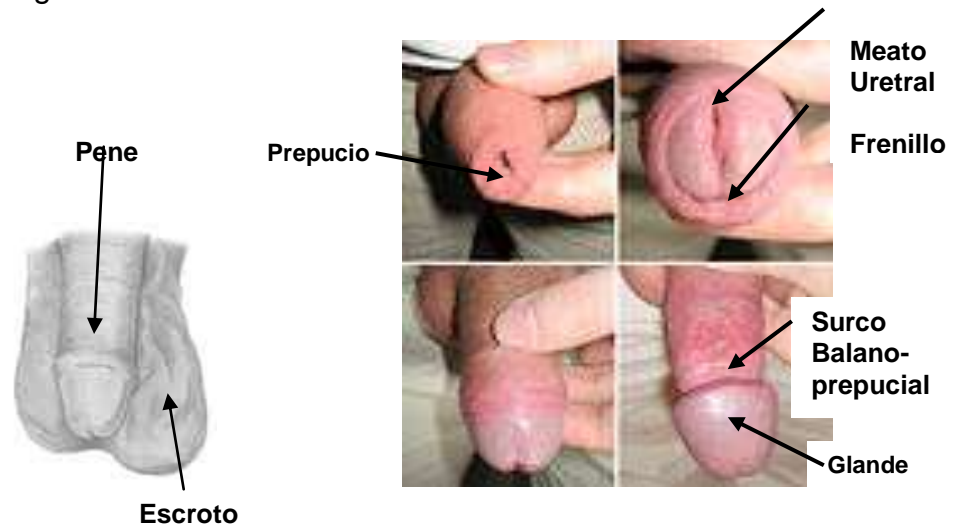
4.3.2.- En la Mujer: Los labios mayores, el área vestibular (Labios menores, clítoris con capuchón, meato uretral, himen, introito vaginal y horquilla vulvar), periné y ano. Buscar lesiones antiguas (cicatrices) o recientes (desgarros, fisuras, hemorragia, equimosis, congestión, edema, tumefacción, hematomas, erosiones, excoriaciones etc.), así como signos de infecciones de transmisión sexual (úlceras genitales, condiloma acuminado, flujo vaginal patológico, etc.) y además si se trata de un hecho reciente y de acuerdo al relato de la examinada, se debe de tomar muestras de los genitales externos e internos, en busca de evidencia biológica (restos de semen, espermatozoides, saliva).



4.3.3.- En el Hombre: El escroto (testículos), pene (prepucio, frenillo, surco balanoprepucial, glande y meato uretral), periné y ano. Buscar lesiones antiguas (cicatrices) o recientes (desgarros, fisuras, hemorragia, equimosis, congestión, edema, tumefacción, hematomas, erosiones, excoriaciones etc.), así como signos de infecciones de transmisión sexual (úlceras genitales, condiloma acuminado, secreción uretral, etc.) y además si se trata de un hecho reciente y de acuerdo al

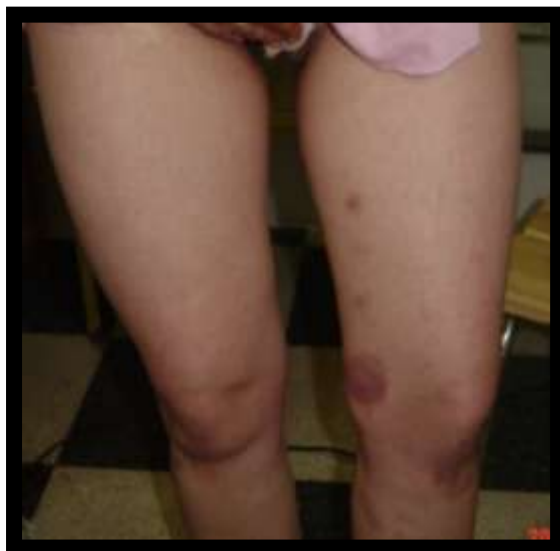²⁴ Texto "Los Delitos Sexuales", de Leo Julio Lencioni, 1ra. Edición, Año 2002, Pág.: 81.

relato del examinado, se debe de tomar muestras en busca de evidencia biológica.

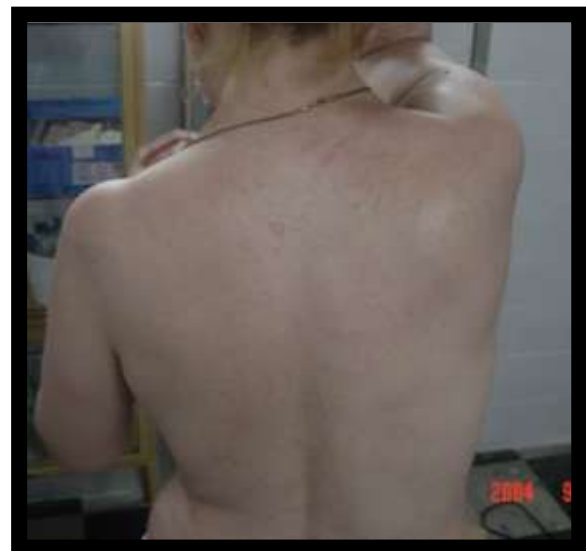

4.4 Área Paragenital y Extragenital:

Buscar signos de agresión física reciente como: equimosis por presión dactilar (dígito presión), signos de ataduras, de bofetadas, signos de impresión dentaria por mordedura humana (perennizar para comparar arcada dentaria del agresor), sugilaciones (succión oral), etc. Revisar la zona subungueal de las manos para búsqueda de evidencias (piel, sangre o pelos del agresor). Recortar las uñas con un cortaúñas descartable (previo consentimiento de la víctima o de su acompañante cuando se trate de un menor) o se puede retirar dicho material con un escobillón descartable humedecido en agua destilada. Revisar la cavidad oral, en busca de lesiones ocasionadas por la introducción del pene en la boca, donde además se deberá tomar la muestra de hisopado para la búsqueda de evidencia biológica.



Lesiones Paragenitales recientes



Lesiones Extragenitales recientes

BUSQUEDA DE LESIONES EN PRESUNTAS VICTIMAS DE AGRESION SEXUAL

OJOS:
Hematomas palpebrales.
Hemorragias conjuntivales.

NARIZ: Fracturas.
MANDIBULAS: Fracturas.

ABDOMEN Y PELVIS:
Equimosis producidos por el peso del cuerpo del agresor.

CARA INTERNA DE LOS MUSLOS:
Hematomas, Equimosis y excoriaciones producidas al separar las piernas y quitar la ropa de la victima

BOCA:
Lesiones en labios y dientes intentando acallar el grito de la victima, o por introduccion de objetos o el pene. buscar restos de semen.

CUELLO:
Estigmas ungueales, sugilaciones, Equimosis, Hematomas (arrancamiento de collares)

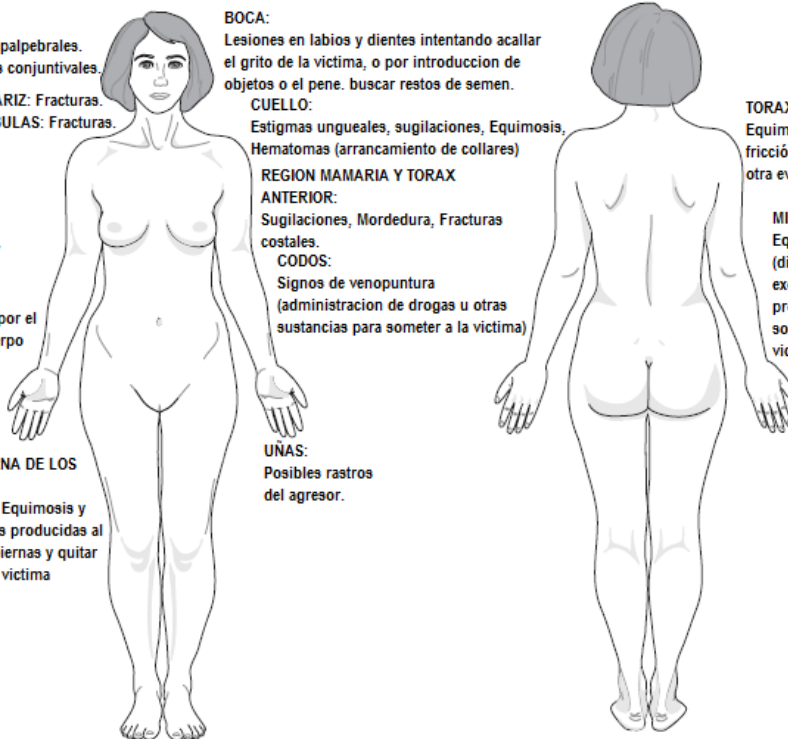
REGION MAMARIA Y TORAX ANTERIOR:
Sugilaciones, Mordedura, Fracturas costales.

CODOS:
Signos de venopuntura (administracion de drogas u otras sustancias para someter a la victima)

UÑAS:
Posibles rastros del agresor.

TORAX POSTERIOR:
Equimosis, excoriaciones por fricción, restos de fibras, u otra evidencia traza asociada.

MIEMBROS SUPERIORES:
Equimosis (digitopresión), excoriaciones; producidas durante el sometimiento de la victima



CNS

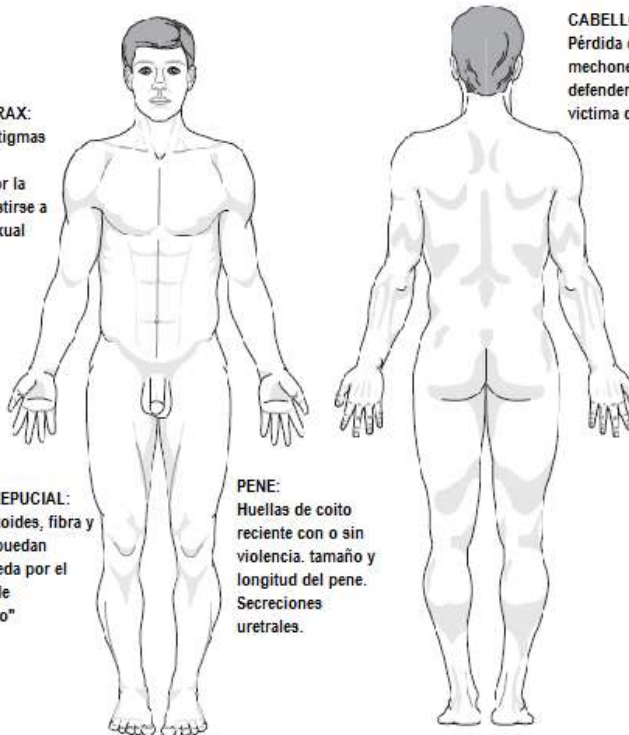
PUNTOS A EXAMINAR EN UN POSIBLE AGRESOR SEXUAL

CUELLO Y TORAX:
Mordidas o estigmas ungueales producidos por la victima al resistirse a la agresion sexual

SURCO BALANOPREPUCIAL:
Espermatozoides, fibra y vellos que puedan haberse queda por el fenómeno de "intercambio"

PENE:
Huellas de coito reciente con o sin violencia. tamaño y longitud del pene. Secreciones uretrales.

CABELLOS:
Pérdida de mechones al defenderse la victima de agresión



CNS

4.5 EXAMEN DE LA CAVIDAD ORAL:

En la cavidad oral se pueden producir diversos tipos de lesiones durante un hecho de violencia sexual, sin embargo, los actos sexuales específicos que pueden dar lugar a hallazgos forenses o médico legales de importancia son: la felación (fellatio), el cunnilingus, y anilingus.

4.5.1.- EXAMEN DE LA CAVIDAD ORAL EN CASO DE FELACIÓN:

La Felación (Fellatio); es una actividad sexual en la que se coloca el pene de agresor en la boca de la víctima, la estimulación sexual se logra por la succión en el pene mientras se mueve dentro y fuera de la cavidad oral. La eyaculación puede o no ocurrir.

No existe consenso aún, acerca del mejor método de examen y/o mejor método de recojo de evidencias, así como del tiempo exacto del mismo.

Varios informes de casos, han documentado hallazgos de lesiones del paladar después de la práctica de felación; se han descrito áreas de hemorragia petequiral, y áreas de hematoma confluyente en paladar blando y la zona de unión del paladar duro y blando, en caso de felatio consentido,²⁵,²⁶

Las lesiones descritas generalmente son lesiones de 1.0 a 1.5 cm, distribuidos en uno o ambos lados de la línea media, aunque se han descrito lesiones equimóticas alargadas que pueden traspasar la línea media, y que se resuelven en 7 a 10 días aproximadamente.²⁷

Se han descrito los siguientes mecanismos de producción de las equimosis en el paladar:²⁸

- a. **Contracción repetida de los músculos del paladar:** Cuando el pene toca la mucosa del paladar, el reflejo nauseoso produce la contracción del paladar blando y otros músculos constrictores de la faringe. Esta combinación de arcadas y movimientos repetidos del paladar provocan la ruptura de los vasos sanguíneos de la mucosa.
- b. **Fenómeno de presión negativa:** La succión del pene, produce una presión negativa en la cavidad oral, que podría contribuir a la ruptura de los vasos sanguíneos de la mucosa, esta afirmación se afianza en los hallazgos de equimosis petequirales en niños que tienen el hábito de succionar las bebidas.
- c. **Lesiones contusas:** Se han reportado informes de casos en los que, en ocasiones, a la víctima se le introduce uno o más dedos en la cavidad oral y que producen las lesiones contusas equimóticas en paladar blando y duro, aunque no se ha demostrado que el pene por si solo pueda producir estas lesiones.²⁹

²⁵ Schlesinger, S. L., Borbotsina, J., O'Neill, L. Petechial hemorrhages of the soft palate secondary to fellatio. *Oral Surg.* 40:376-378, 1975.

²⁶ Damm, D. D., White, D. K., Brinker, C. M. Variations of palatal erythema secondary to fellatio. *Oral Surg.* 52:417-421, 1981.

²⁷ Giansanti, J. S., Cramer, J. R., Weathers, D. R. Palatal erythema, another etiologic factor. *Oral Surg.* 40:379-381, 1975.

²⁸ Starck M. Margareth. (2005). *Clinical Forensic Medicine*. Second Edition. Humana Press. Totowa New Jersey. p 91.

²⁹ Girardin, B. W., Faugno, D. K., Seneski, P. C., Slaughter, L., Whelan, M. Findings in sexual assault and consensual intercourse. In: *Color Atlas of Sexual Assault*. Mosby, St. Louis, MO, 1997, p. 41.

Cada vez que se reporten lesiones en la cavidad oral (eritema, equimosis, erosiones, etc.), deben descartarse las condiciones patológicas (mononucleosis, diátesis hemorrágica, vómitos frecuentes, etc.) y trauma local; por tanto el examen debe complementarse con una detallada historia medica, dental, social y con un exhaustivo examen de la cara, en busca de lesiones periorales (equimosis en cara y cuello), o lesiones en el frenillo lingual.

4.6 CONCLUSIONES DE LA EVALUACIÓN DE INTEGRIDAD FÍSICA:

- Se determinará la valoración médica del daño corporal, según las lesiones halladas.
- Si el peritado (a) se negara a ser examinado (a) en algunas regiones corporales que el (los) médico (s) evaluador (es) considerasen necesario evaluar, deberá ser consignado en el acápite de observaciones.
- Se sugiere redactar de la siguiente manera 1:
“Por las lesiones recientes descritas en el área _____, somos (soy) de la opinión que requiere **XX** días de atención facultativa y **XX** días de incapacidad para el trabajo (ó Incapacidad médico legal).
- También se puede redactar de la siguiente manera 2:
“Después de haber examinado a la persona / adolescente / menor, xxxxxxxx xxxxxxxx de **xxx** años de (edad), somos de la siguiente opinión:
 1. Presenta lesiones extragenitales / paragenitales traumáticas recientes.
 2. Presenta lesiones extragenitales / paragenitales traumáticas recientes.
 3. Presenta lesiones extragenitales / paragenitales traumáticas recientes.
 - * En los casos de lesiones ocasionadas por mano propia, deberá especificarse la etiología o agente causal de las mismas, y concluirse por ejemplo:
 - * Presenta lesiones extragenitales / paragenitales traumáticas recientes de Etiología autoinfringida.

Por lo tanto requerirá ó hubiera requerido **XX** días de Atención Facultativa y **XX** días de Incapacidad para el trabajo.
- De no haberse encontrado signología de lesiones recientes, se redactará:
“No presenta lesiones extragenitales / paragenitales traumáticas recientes”
“No requiere incapacidad física”, o “No requiere incapacidad médico legal”.
- Si a criterio del (los) médico (s) evaluador (es) se requiriera de exámenes complementarios y/o auxiliares de ayuda al diagnóstico para confirmar, corroborar, descartar y/o ampliar la presunción diagnóstica de lesiones de mayor gravedad ó complejidad, deberá solicitarlos, sin realizar la valoración médico legal del daño corporal presentado, hasta la remisión de los resultados

correspondientes, debiendo consignar en el acápite de conclusiones / observaciones la solicitud de exámenes realizada.

- Esta valoración depende del criterio médico legal, el cual tiene como base, la Guía de valoración del daño corporal de lesionología forense y las tablas referenciales de valoración médico legal del daño corporal, vigentes.
- Para lesiones de cierta gravedad y/o complejidad, se puede incluir el Ítem “salvo complicaciones” y/o “requerirá de una re-evaluación médico legal al final del período dado”.

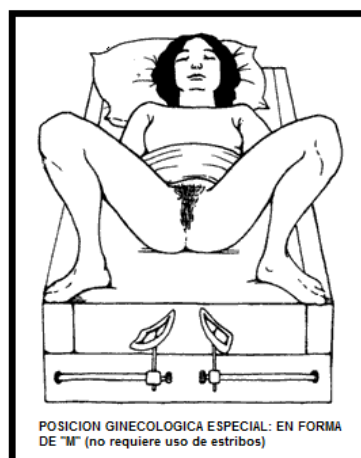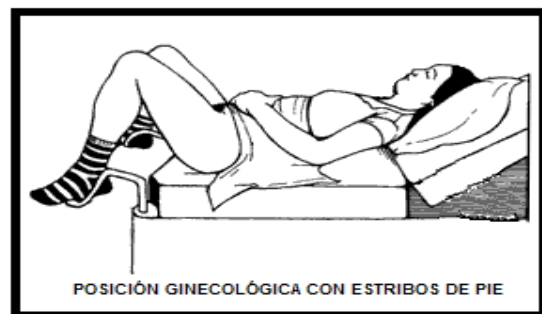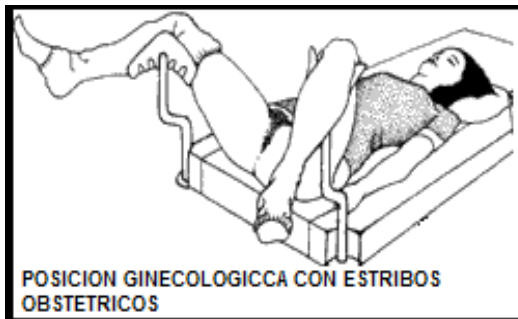5.- EXAMEN DE INTEGRIDAD SEXUAL:

5.1.- POSICIONES ADECUADAS PARA EL EXAMEN:

5.1.1- PARA EVALUAR LA REGIÓN GENITAL EN EL SEXO FEMENINO:

A.- Posición Ginecológica:

Es la más utilizada; La examinada, se ubica en decúbito dorsal, colocando las piernas flexionadas en los estribos (pierneras), de la camilla ginecológica para exponer el área genital a examinar. Esta posición no se recomienda en niños y niñas impúberes.

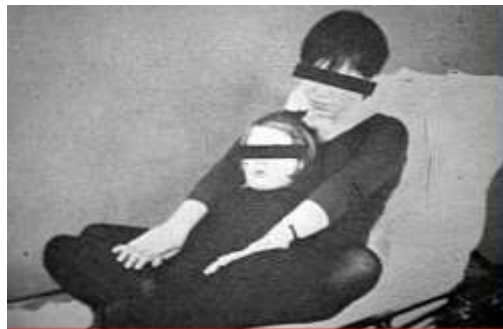

B.- Variantes de la Posición Ginecológica:

Es recomendable en niñas pequeñas. Con la menor en decúbito dorsal, se le pide al familiar que ayude para que separe las rodillas hacia fuera, uniendo los talones de manera simultánea.

Esta posición favorece la exposición requerida de la región genital, permitiendo una adecuada evaluación tanto del himen, así como de la región anal.

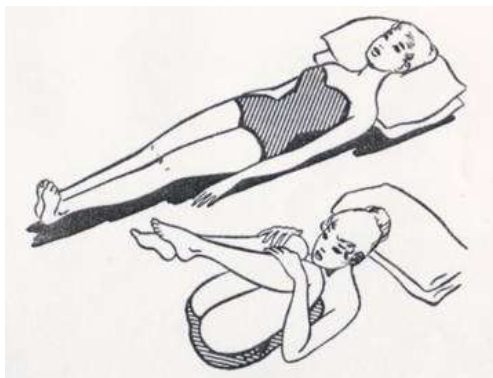
B.1.- Con asistencia de un familiar o tutor (de la Dra. Minetti)



B.2.- La menor sola, sin asistencia alguna (de la Dra. Minetti)



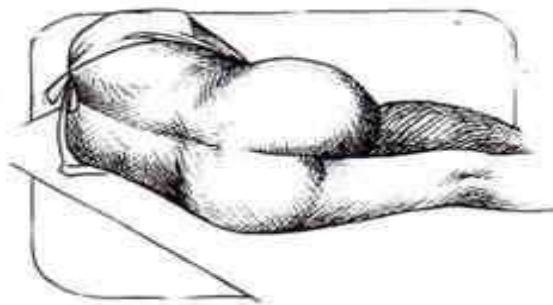
B.3.- Flexión de miembros inferiores sobre la región abdominal



B.4.- De decúbito lateral o de Sims

El paciente se coloca en decúbito lateral izquierdo o derecho, flexionando el muslo y la rodilla que quedan arriba.

Esta posición suele usarse en los casos de pacientes con daños o secuelas neurológicas.



5.2.- EVALUACIÓN MEDICO LEGAL DEL ÁREA GENITAL FEMENINA:

5.2.1.- OBJETIVOS DEL EXAMEN EXTERNO DE LOS GENITALES:³⁰

- Recolección de indicios y evidencias (pelos, fibras, manchas).
- Descripción de lesiones en la vulva, mencionando tipo, dimensiones, aspecto y localización.
- Descripción de la condición del himen.
- Descripción de lesiones y recolección de indicios de la vagina.

5.2.2.- RIESGOS DEL QUEHACER MÉDICO LEGAL:

ANTES DEL EXAMEN:

Examinadoras femeninas

Asistente especializada femenina (Art. No. 158 – Cód.. N y A).

Distorsión de la anamnesis primaria.

Falta de recursos logísticos (mandilón, solera, guantes, gasas, hisopos, buena iluminación, etc.).

DURANTE EL EXAMEN: todo lo anterior, y además:

Distorsión de las maniobras del examen.

Que se produzcan lesiones (por ejemplo: desgarros de la horquilla vestibuloperineal).

DESPUÉS DEL EXAMEN: todo lo anterior, y, además:

Distorsión de la anamnesis secundaria.

Discrepancia en los resultados.

Diagnósticos y/o conclusiones contradictorias.

Inasistencia a las diligencias fiscales y/o judiciales.

³⁰ Vargas Alvarado Eduardo. Sexología Forense. (2008), Editorial Trillas. Primera Edición. México. Pág. 26.

5.2.3.- CLASIFICACION DE LAS LESIONES EN EL AREA GENITAL:

Las lesiones del área genital femenina pueden clasificarse considerando como frontera jurídica al himen, en:^{31,32}

- Lesiones externas: Las ubicadas en labios mayores, labios menores, área periuretral, perineo y horquilla vulvoperineal, Fosa Navicular, cara externa del Himen.
- Lesiones internas: Las ubicadas en cara interna del Himen, Vagina y Cervix.

5.2.3.1.- UBICACIÓN MÁS FRECUENTE DE LAS LESIONES DEL AREA GENITAL EN VICTIMAS DE DELITO CONTRA LA LIBERTAD SEXUAL:

En las víctimas en las que se identifican lesiones genitales, éstas se ubican:^{33, 34, 35, 20}

- En 70% de los casos en la horquilla vulvoperineal.
- En 53% de los casos en los labios menores.
- En 29% de los casos en el himen.
- En 25% de los casos en la fosa navicular.

En adolescentes las lesiones genitales se ubican con más frecuencia a nivel de la fosa navicular y el himen.³⁶

5.2.4.- TÉCNICAS PARA LA EVALUACIÓN DE GENITALES EXTERNOS:

Considerando la tecnología disponible y el nivel de la División Médico Legal, la evaluación del área genital puede incluir, la Inspección visual, examen con tinción, colposcopia, y la respectiva captura de imágenes. Y con mayor razón en aquellas personas con tonalidades de piel más oscuras.³⁷

5.2.4.1.- INSPECCIÓN VISUAL:

Se inicia por la observación del Monte de Venus, a fin de apreciar sus características (color, tamaño y distribución del vello púbico), debiendo anotar si el vello púbico impresiona haber sido arrancado (folículos pilosos sangrantes), afeitado, cortado o teñido. Luego, el área vulvar debe ser cuidadosamente inspeccionado antes de la inserción de un espéculo, ya que la tracción suave

³¹ Sommers, M. S., Schafer, J. C., Zink, T., Hutson, L., & Hillard, P. (2001). Injury patterns in women resulting from sexual assault. *Trauma, Violence, & Abuse: A Review Journal*, 2(3), 240-258.

³² Sommers, M. S. (2007). Defining patterns of genital injury from sexual assault. *Trauma, Violence, & Abuse*, vol. 8, no. 3. 270-280

³³ Slaughter, L., Brown, C. R., Crowley, S., & Peck, R. (1997). Patterns of genital injury in female sexual assault victims. *American Journal of Obstetrics and Gynecology*, 176(3), 609-616.

³⁴ Grossin, C., Sibille, I., de la Grandmaison, G., Banasr, A., Brion, F., & Durigon, M. (2003). Analysis of 418 cases of sexual assault. *Forensic Science International*, 131, 125-130.

³⁵ Jones, J. S., Rossman, L., Wynn, B. N., Dunnuck, C., & Schwartz, N. (2003). Comparative analysis of adult versus adolescent sexual assault: Epidemiology and patterns of anogenital injury. *Academic Emergency Medicine: Official Journal of the Society for Academic Emergency Medicine*, 10(8), 872-877.

³⁶ Jones S. Jeffrey. Rossman Linda. Et al. (2003). Comparative analysis of adult versus adolescent sexual assault: epidemiology and patterns of anogenital injury. *Academic Emergency Medicine* 2003; 10:872-877.

³⁷ Sommers Marilyn S. Zink Therese M. Fargo Jamison D. (2008) Forensic sexual assault examination and genital injury: is skin color a source of health disparity?. *Am J Emerg Med*. 26(8): 857-866.

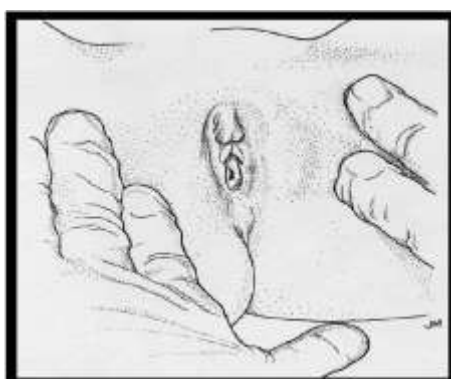
incluso durante un examen médico, puede causar lesiones, sobre todo en la horquilla vulvoperineal y/o fosa navicular.³⁸

En los últimos años, la prevalencia de hallazgo de lesiones con la sola visualización de los genitales se ha reportado en torno al 50 a 60% de casos.^{39, 40}

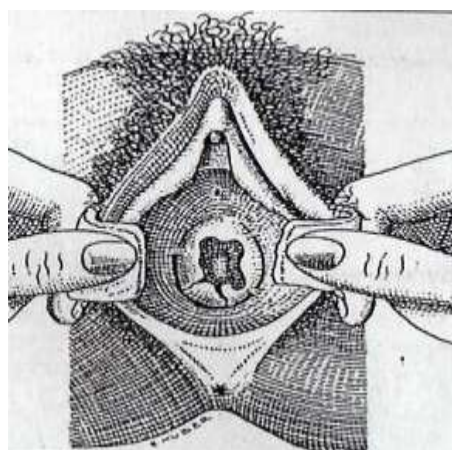
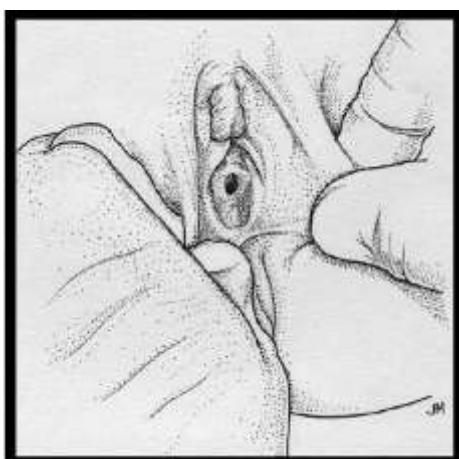5.2.4.1.1.- TÉCNICA PARA EVALUAR EL HIMEN:

Se han descritos tres principales técnicas de evaluación del Himen:

- **Separación labial supina:**^{41 42 43 44} No permite una adecuada visualización del vestíbulo, y solo en raras ocasiones permite el examen del contenido del canal vaginal, sin embargo se recomienda iniciarlo de esta manera.



- **Tracción supina de los labios:**⁴⁵ Permite una mejor visión del vestíbulo e incluso del canal vaginal. También conocida como “Maniobra de las Rieendas ó de Simonín”.



³⁸ Starck M. Margareth. (2005). Clinical Forensic Medicine. Second Edition. Humana Press. Totowa New Jersey. p 91.

³⁹ Riggs, N., Houry, D., Long, G., Markovchick, V., & Feldhaus, K. M. (2000). Analysis of 1,076 cases of sexual assault. *Annals of Emergency Medicine*, 35(4), 358-362.

⁴⁰ Gray-Eurom, K., Seaberg, D. C., & Wears, R. L. (2002). The prosecution of sexual assault cases: Correlation with forensic evidence. *Annals of Emergency Medicine*, 39(1), 39-46.

⁴¹ Cantwell, H. B. (1981). Vaginal inspection as it relates to child sexual abuse in girls under thirteen. *Child Abuse & Neglect*, 7, 171-176.

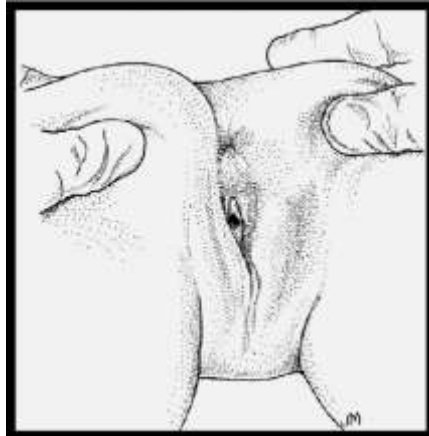
⁴² Paul, D. M. (1977). The medical examination in sexual offenses against children. *Medical Science and Law*, 17, 251-258.

⁴³ Cowell, C. A. (1981). The gynecologic examination of infants, children and young adolescents. *Pediatric Clinics of North America*, 28, 247-266.

⁴⁴ DeJong, A. R., Emmett, G. A., & Hervada, A. R. (1982). Sexual abuse of children. *American Journal of Diseases of Children*, 136, 129-134.

⁴⁵ Redman, J. F., & Bissada, N. K. (1976). How to make a good examination of the genitalia of young girls. *Clinical Pediatrics*, 15, 907-908.

- **Examen del himen en la posición Genupectoral:**^{46, 47} Esta posición tiene varias ventajas, debido a la fuerza de la gravedad, el canal vaginal tiende a descender y la membrana himeneal se distiende; esto proporciona una mejor visión del Himen y del contenido del canal vaginal.^{48, 49, 50} Sin embargo, es poco recomendado.



- Múltiples estudios, en mujeres prepúberes y púberes, han confirmado que el uso combinado de estas técnicas, permite al examinador identificar un mayor número de signos de trauma y, especialmente laceraciones himeneales, que usando una técnica de examen solamente.^{51,52,53}
- En nuestra institución, el IML y CF, se ha validado una técnica modificada de la “tracción supina de los labios”, aplicando la “maniobra de las riendas” y realizando la separación de los labios mayores y menores de cada lado, con el 1er y 3er dedo (pulgar y medio respectivamente de cada mano) ejerciendo una ligera tracción de los mismos hacia arriba y/o abajo, hacia adelante y hacia los costados, simultáneamente se pide a la examinada ejercer presión abdominal positiva (pujar); lo que permite observar adecuadamente las características del himen y de sus posibles lesiones, así como las lesiones localizadas alrededor de la misma. Esta técnica modificada, denominada “Maniobra de los Mayores”, permite utilizar el dedo índice de cada mano, los cuales están libres, de haber dificultad para la determinación de los caracteres del himen, con la finalidad de mejorar la presentación y/o lograr la reconstrucción de los colgajos himeneales en caso de desgarros o sospecha de los mismos, y la maniobra bidigital para la determinación de la distensibilidad del himen en los casos de himen dilatado o himen dilatado.

⁴⁶ Emans, S. J., & Goldstein, D. P. (1980). The gynecologic examination of the prepubertal child with vulvovaginitis: Use of the knee–chest position. *Pediatrics*, 65, 758–760.

⁴⁷ Singleton, A. F. (1983). Premenarchal gynecology: A guide for the general pediatrician. In S. Millinger (Ed.), *Critical problems in pediatrics* (pp. 258–267). Philadelphia: Lippincott.

⁴⁸ Overstolz, G., & Baker-Gibbs, E. (2002). The use of the prone knee–chest position: Examiner habit or necessity? *Forensic Nurse*, 1, 12–15.

⁴⁹ Hymel, KP, Jenny, C. (1996). *Child sexual abuse*. *Pediatr Rev* 17:236.

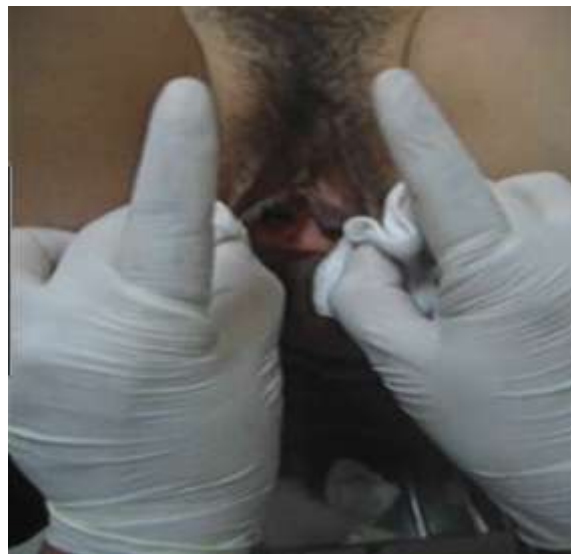
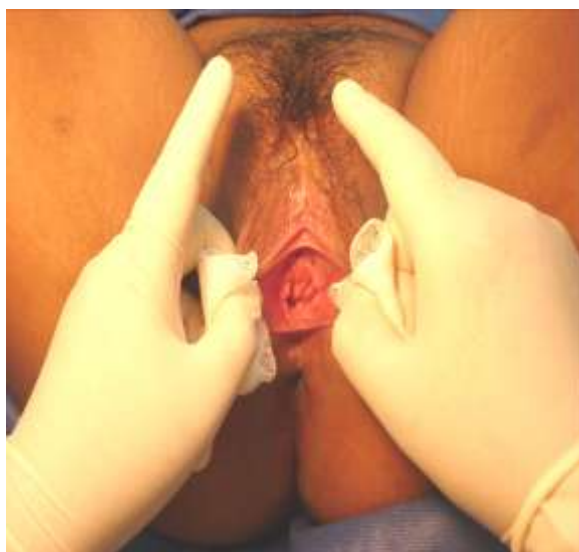⁵⁰ Lamb, ME. The investigation of child sexual abuse: an interdisciplinary consensus statement. *Child Abuse Negl* 1994;18:1021.

⁵¹ Bays, J., Chewing, M., Keltner, L., Stewell, R., Steinberg, M., & Thomas, P. (1990). Changes in hymenal anatomy during examination of prepubertal girls for possible sexual abuse. *Adolescent Pediatric Gynecology*, 3, 34–46.

⁵² McCann, J., Voris, J., Simon, M., & Wells, R. (1990). Comparison of genital examination techniques in prepubertal children. *Pediatrics*, 85, 182–187.

⁵³ Cathy Boyle, John McCann, Sheridan Miyamoto, Kristen Rogers. (2008). Comparison of examination methods used in the evaluation of prepubertal and pubertal female genitalia: A descriptive study. *Child Abuse & Neglect* 32, 229–243

- El examen himeneal es dinámico, debe observarse el himen desde el inicio de la tracción, hasta llegar a la tracción máxima, determinando sus principales caracteres semiológicos (su forma o tipo, los dos bordes, el ancho o altura, el grosor o espesor, las caras y el diámetro del orificio u ostium himeneal), tratando de identificar todas las posibles lesiones.
- También se puede solicitar al 2º perito ó asistente femenino, que con 02 hisopos, facilite la presentación de los desgarros.



Técnica de examen: Tracción de labios con dedos pulgares y mayores (Maniobra de los “Mayores”)

5.2.4.1.2.- EXAMEN DE GENITALES EXTERNOS FEMENINOS CON TÉCNICAS DE TINCIÓN:

Se han descrito técnicas de tinción con Violeta Genciana, solución de lugol, fluoresceína, azul de toluidina, y combinaciones de éstas.

Azul de Toluidina es el más utilizado, para identificar las lesiones durante el examen forense, porque se adhiere a las áreas de la piel erosionada y microdesgarros, donde las capas profundas de la epidermis están formadas por células nucleadas.^{54,55}

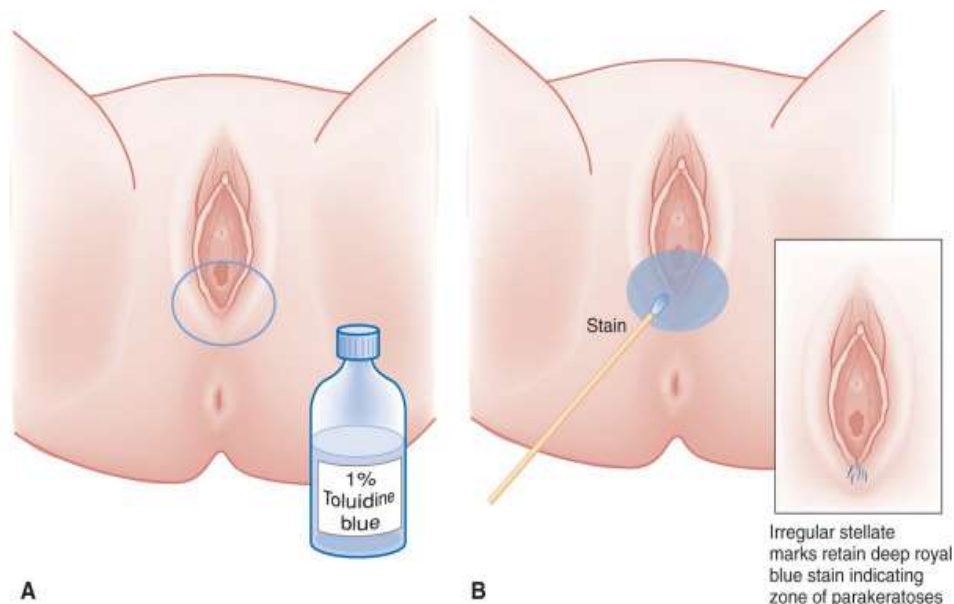
Está descrito que el uso de azul de toluidina aumenta la tasa de detección de lesiones (laceraciones) en la horquilla vulvoperineal de 4 a 58% en adultos (mayores de 19 años) denunciando de relaciones sexuales vaginales sin consentimiento, de 4 a 28% en adolescentes víctimas de abuso sexual (11-18 años), y de 16.5 a 33% en pacientes pediátricos víctimas de abusos sexuales (0-10 años).^{56, 57, 58,}

⁵⁴ Crowley, S. (1999). Sexual assault: The medical-legal examination. Stanford, CT: Appleton & Lange.

⁵⁵ Lauber, A. A., Souma, M. L. (1982). Use of toluidine blue for documentation of traumatic intercourse. *Obstet. Gynecol.* 60:644-648.

⁵⁶ McCauley, J., Guzinski, G., Welch, R., Gorman, R., Osmer, F. (1987). Toluidine blue in the corroboration of rape in adult victim. *Am. J. Emerg. Med.* 5:105-108.

***Es importante recalcar que las muestras (hisopado) de la región vulvar deben haber sido hechas antes del uso de alguna técnica de tinción.**



Tomado de: Marx: Rosen's Emergency Medicine: Concepts and Clinical Practice, 6th ed., Copyright © 2006 Mosby, Inc.

5.3.- ESTUDIO DEL HIMEN:

Himen proviene del griego *Hemèn* y del Latin *Hymen*, cuyo significado es membrana. La apariencia del himen cambia con la edad y en respuesta a influencias hormonales.^{59, 60}

5.3.1.- CARACTERÍSTICAS DEL HIMEN:

Embriología e Histología:

- Se origina del endodermo en el seno urogenital y es una extensión del epitelio de revestimiento de la vagina, su orificio usualmente se perfora durante el desarrollo fetal tardío.
- El himen es una membrana de tejido conjuntivo con gran cantidad de fibras elásticas y colágenas, recubierta por epitelio estratificado no queratinizado.
- Tiene abundante vascularización indirectamente proporcional a la edad de la mujer; a menor edad, mayor cantidad de vasos sanguíneos.
- Generalmente no contiene músculo ni glándulas y su inervación es escasa.

⁵⁷ McCauley, J., Gorman, R. L., Guzinski, G. (1986). Toluidine blue in the detection of perineal lacerations in pediatric and adolescent sexual abuse victims. *Pediatrics*. 78:1039–1043.

⁵⁸ Starck M. Margareth. (2005). *Clinical Forensic Medicine*. Second Edition. Humana Press. Totowa New Jersey. p 92.

⁵⁹ Berenson, AB. A longitudinal study of hymenal morphology in the first 3 years of life. *Pediatrics* 1995; 95:490.

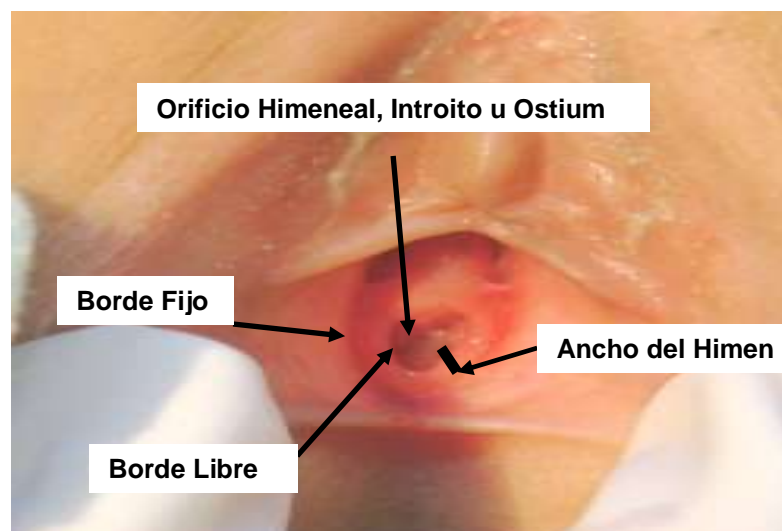
⁶⁰ Myhre Arne K. Myklestad Kirsti. Adams Joyce A. (2010). Changes in Genital Anatomy and Microbiology in Girls between Age 6 and Age 12 Years: A Longitudinal Study. *J Pediatr Adolesc Gynecol*. 23:77-85

Estructura:

- El Himen, al ser el límite entre la región vestibular de la región vaginal, tiene una cara anterior ó externa ó inferior (**cara vestibular**) y una posterior ó interna ó superior (**cara vaginal**). Tiene un grosor o espesor – **delicado ó tenue** - “cutícula de cebolla” -; y **resistente** – estructura fibrosa, cartilaginosa u ósea -; un ancho o altura, una consistencia (**firme; resistente** – tendinoso, cartilaginoso y óseo -; y **blando ó tenue ó débil y transparente** – en “tela de araña”; y, **elástico**) y dos bordes, uno que se implanta en la mucosa vestibular (**borde himeneal fijo** – convexo - ó de implantación ó de inserción) y otro borde que es libre (**borde himeneal libre** – cóncavo, u orificial) que forma el introito vaginal u orificio himeneal (Ostium himeneal).
- La orla o franja Himeneal, indica el ancho del himen en todo su diámetro.
- Asimismo, el orificio himeneal o introito vaginal, pueden ser por su diámetro:
 - < 1.0 cmt. de diámetro: **Orificio himeneal pequeño.**
 - Entre 1.0 A 2.0 cmts. de diámetro: **Orificio himeneal mediano.**
 - > 2.0 cmts. de diámetro: **Orificio himeneal grande.**
 - Entre 2.5 y 3.0 a más cmts. de diámetro: **Himen Complaciente.**

* Se debe tener en consideración que el himen puede tener ciertas **características anatómicas que pueden confundir al examinador**, tales como:

- **Escotadura:** Es la hendidura, depresión o invaginación congénita (muesca) del borde libre del himen. Pueden ser únicas o múltiples, asimétricas o simétricas. Su borde es regular y no llega a la base de implantación del himen; al tratar de juntar sus bordes no se logra la unión de los mismos.
- **Pseudo-Himen:** anillo formado por la separación incompleta de los labios menores.
- **Pilares Vaginales longitudinales,** son engrosamientos longitudinales de la mucosa vaginal que se forman a nivel de III, VI y IX horas.



5.3.2- TIPOS DE HIMEN:

| CLASIFICACION DE HIMEN "POR LA FORMA DEL ORIFICIO"* | |
|---|--|
| <p>HIMENES TIPICOS</p> <p>De Bordes Libres regulares.</p> <ul style="list-style-type: none"> - Anular o Circular. - Semilunar. - Labiado (bilabiado, trilabiado, etc.). <p>De bordes libres irregulares.</p> <ul style="list-style-type: none"> - Festoneado. - Dentado. - Coraliforme. - Lobulado. | <p>HIMENES ATIPICOS</p> <ul style="list-style-type: none"> - Imperforado. - Septado. - Cribiforme. |

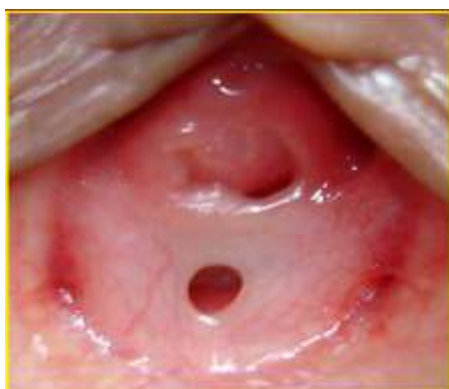*Clasificación de consenso. Unidad de Ginecología Forense, División Clínico Forense. Instituto de Medicina Legal. Ministerio Público.

| CLASIFICACION DEL HIMEN POR SU ELASTICIDAD Y POR EL TAMAÑO DEL ORIFICIO HIMENEAL | |
|--|------------------|
| HIMEN DILATABLE (COMPLACIENTE) | * HIMEN DILATADO |

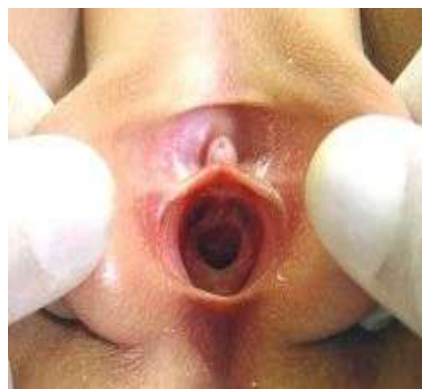***El himen dilatado (complaciente, distensible, extensible) por la forma del orificio puede estar clasificado dentro de los hímenes típicos con bordes libres regulares o irregulares; y presentar además otras formas como:**

- a) Himen coraliforme.
- b) Himen saculiforme.
- c) Himen infundibuliforme.
- d) Himen en prepucio.
- e) Himen elástico.
- f) Himen helicoidal.⁶¹

HIMENES TÍPICOS CON BORDES LIBRES REGULARES

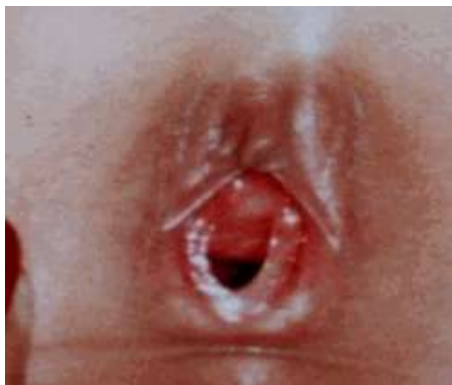

HIMEN ANULAR

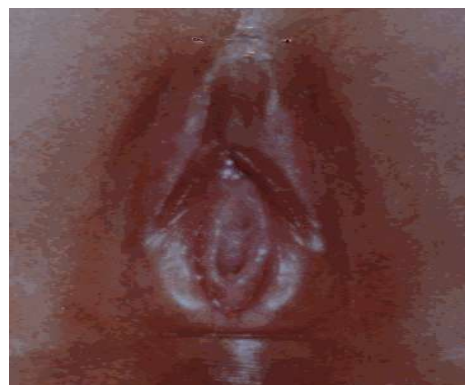

HIMEN ANULAR

⁶¹ Texto de Medicina Legal, por Emilio Federico Pablo Bonnet, Año 1967. Pág. 1041.

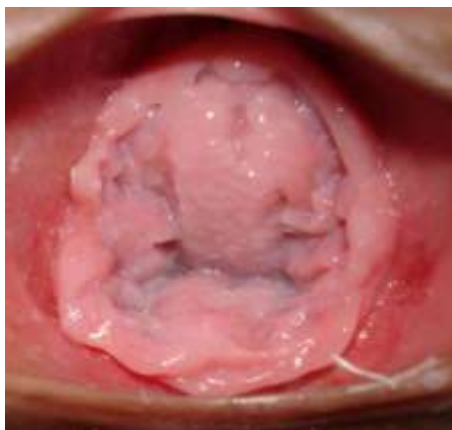

HIMEN SEMILUNAR

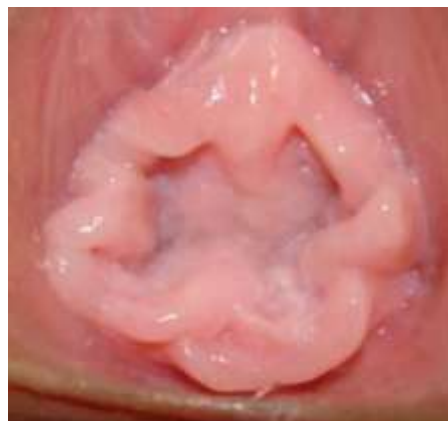

HIMEN BILABIADO

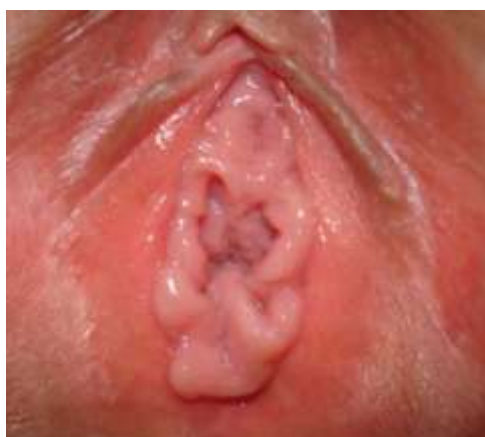HIMENES TIPICOS CON BORDES LIBRES IRREGULARES



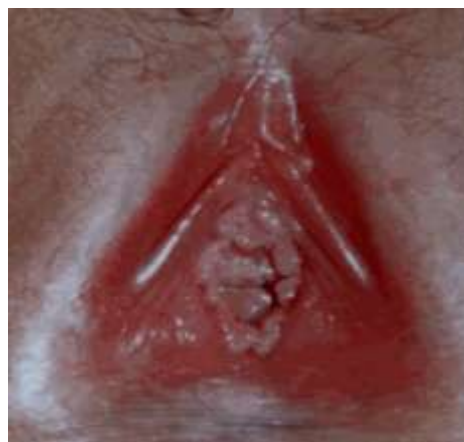HIMEN FESTONEADO



HIMEN LOBULADO

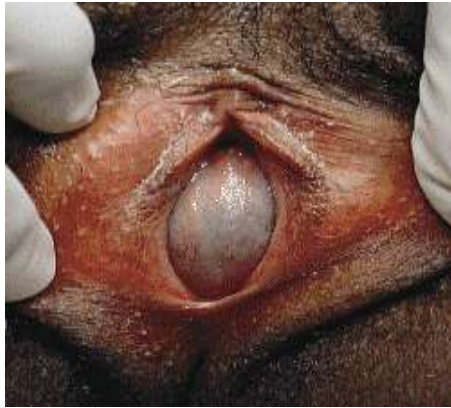

HIMEN CORALIFORME

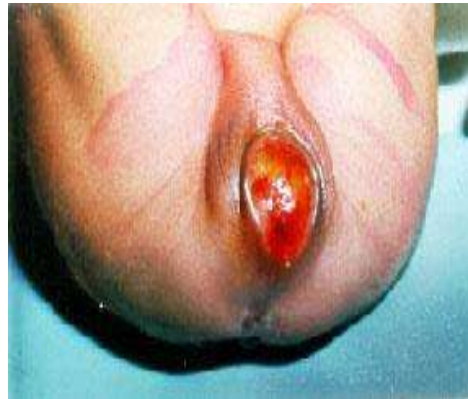

HIMEN ESPIRALIFORME

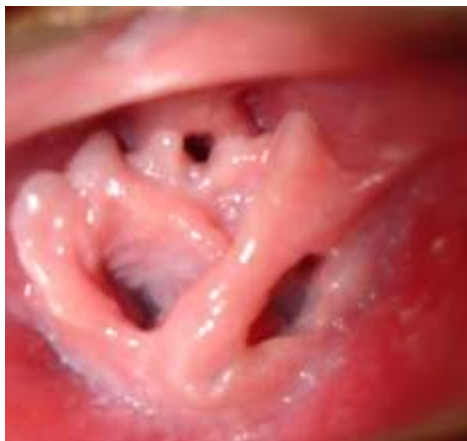HÍMENES ATÍPICOS



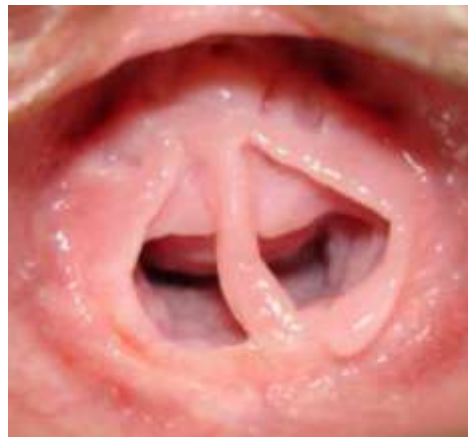HIMEN IMPERFORADO



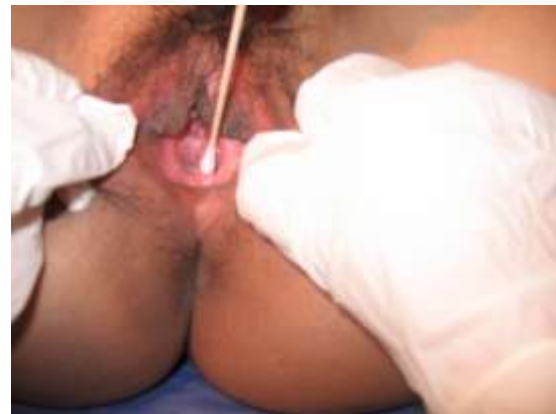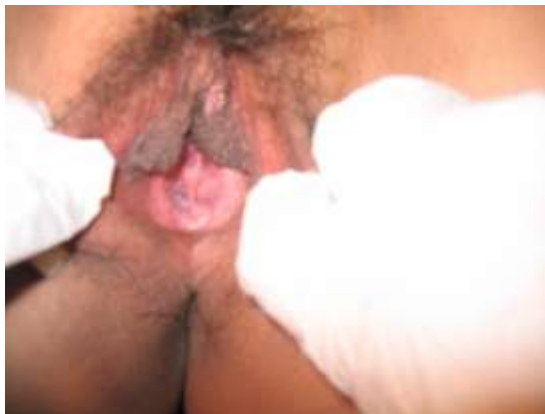HIMEN IMPERFORADO



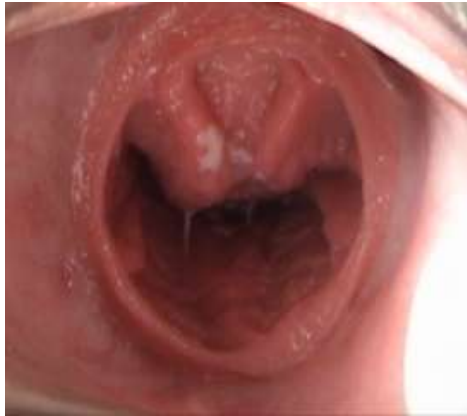HIMEN TABICADO



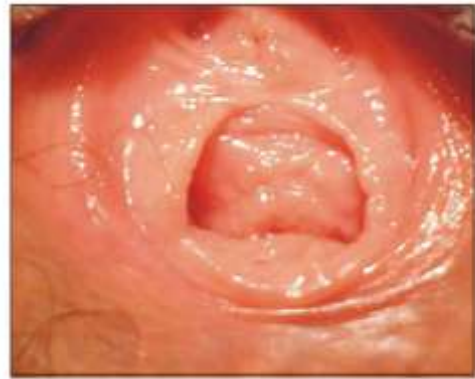HIMEN TABICADO



Himen Septado o Tabicado roto



HIMEN DILATADO

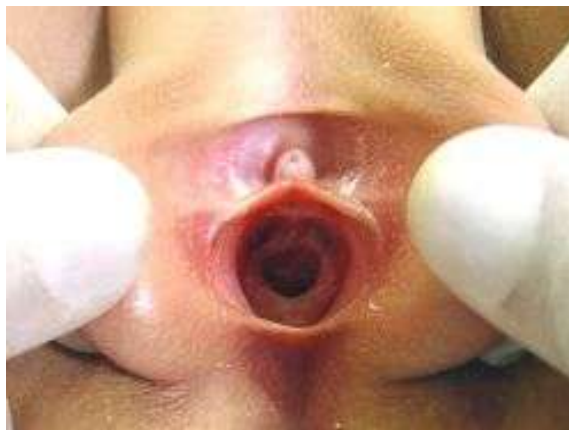

HIMEN DILATABLE (COMPLACIENTE)

5.3.3.- INTEGRIDAD DEL HIMEN:

A.- HIMEN INTEGRO:

Es el himen intacto, íntegro, que no presenta desgarros (pudiendo presentar o no escotaduras congénitas).



Himen anular íntegro

B.- DESFLORACIÓN:

Es la primera ruptura del himen, que se evidencia con la presencia de desgarro(s).

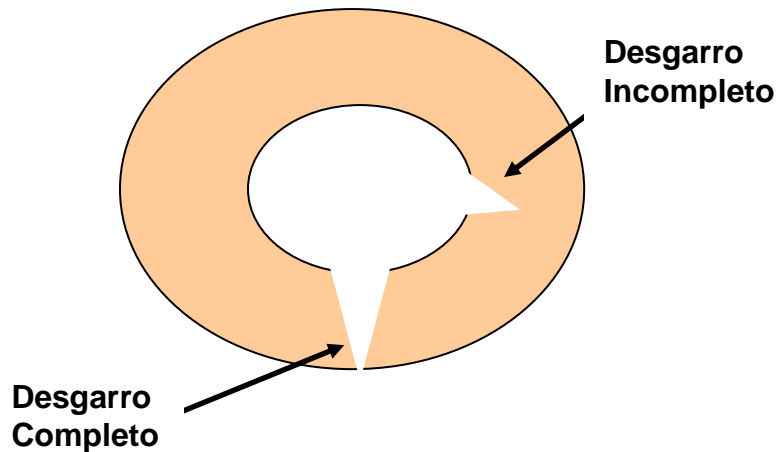
El desgarro himeneal es una solución de continuidad, única o múltiple, que puede ser de tipo incompleto (no llega a su base de implantación) o completo cuando llega al borde de implantación o inserción.

Los desgarros himeneales son fácilmente detectados en su fase reciente, pudiendo ser ocasionados por diversas causas: coito, maniobras onanistas, traumáticas y patológicas.

C.- TIPOS DE DESGARRO HIMENEAL:

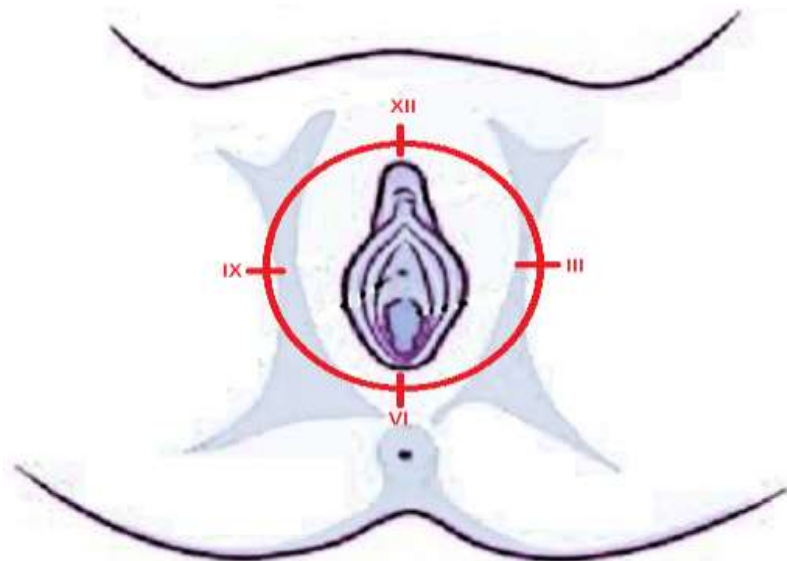
Se clasifican de acuerdo a la solución de continuidad que se presenta en la Orla Himeneal

- **Completos** (desde el borde libre hasta el borde de inserción).
- **Incompletos** (no llegan al borde de inserción o implantación).



D.- UBICACIÓN DE LOS DESGARROS:

Los desgarros se describen según la técnica del Cuadrante Horario de Lacassagne, que permite ubicar los desgarros y describir su ubicación en el sentido horario, en números romanos (de la I hasta las XII horas).



TÉCNICA DEL CUADRANTE HORARIO DE LACASSAGNE

UBICACIÓN FRECUENTE DEL DESGARRO SEGÚN EL TIPO DE HIMEN

- (1) **Himen Anular:** Horas II, V, VII, X.
 (2) **Himen Semilunar:** Horas IV Y VIII.
 (3) **Himen Bilabiado:** Horas VI y XII.

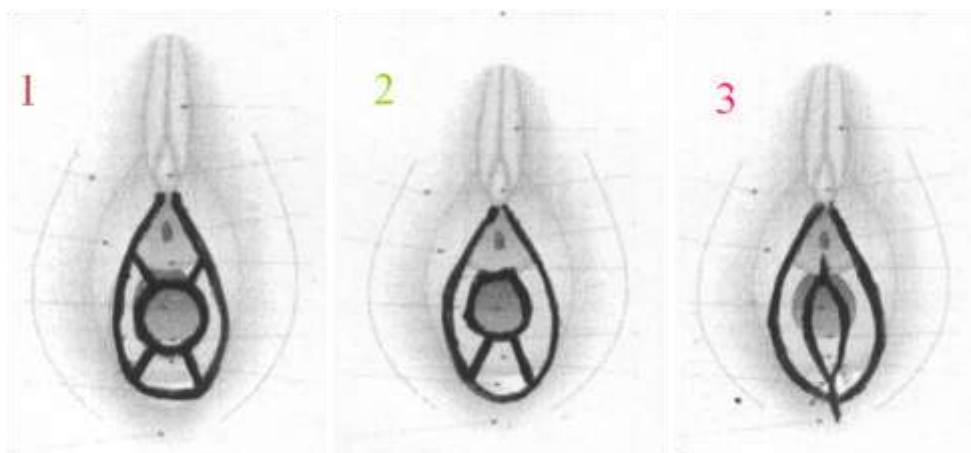


Diagrama tomado de Bonnet.

E.- DESGARRO(S) RECIENTE(S): (evolución promedio menor de 10 días).

Inmediatamente después del suceso sexual, se puede ocasionar una solución de continuidad en el ancho himeneal, el cual se denominará *desgarro*, que estará acompañado de *signos vitales perilesionales*: sangrado o hemorragia, equimosis, congestión, eritema, edema, tumefacción.

Si el desgarro se encuentra en proceso de cicatrización, presentará signos inflamatorios o *signos vitales perilesionales en resolución*, depósitos de fibrina en los bordes del desgarro, etc.

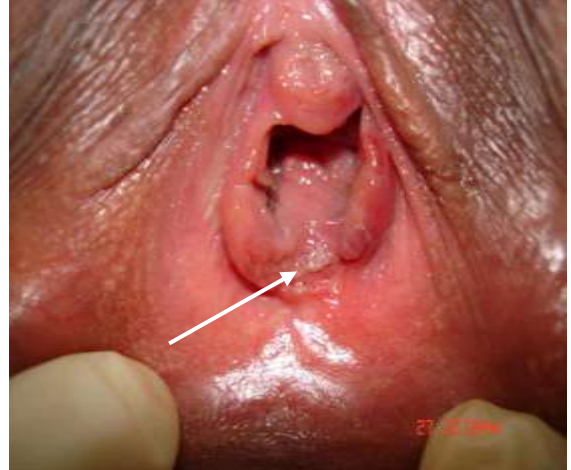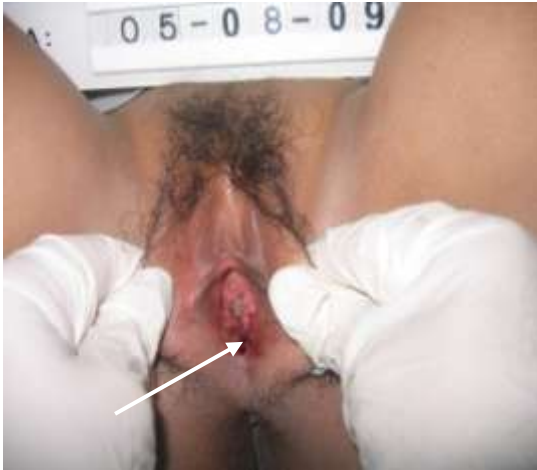El proceso de reparación del desgarro himeneal, es diferente al de las soluciones de continuidad en la piel, en los cuales se puede producir un afrontamiento de los planos afectados. Los bordes del desgarro generalmente no se vuelven a unir espontáneamente. Es muy frecuente que cada borde del desgarro cicatrice por separado.

EVOLUCION HISTOLOGICA DEL DESGARRO HIMENEAL (Biopsia del Himen)

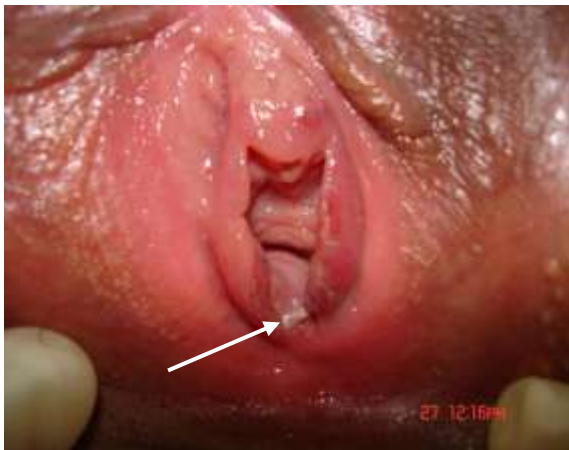| CRITERIOS | DÍA I | DÍA III | DÍA V | DÍA VII | DÍA IX |
|---------------|-------|---------|-------|---------|--------|
| Eritrocitos | ++++ | +++ | ++ | + | - |
| Polinucleares | ++++ | +++ | ++ | - | - |
| Fibrina | + | ++ | ++++ | +++ | ++ |
| Linfocitos | - | ++ | +++ | ++++ | ++ |
| Colágeno | - | - | - | - | +++ |

Tomado de: Vargas Alvarado Eduardo. Sexología Forense. (2008), Editorial Trillas. Primera Edición. México. Pág. 30.

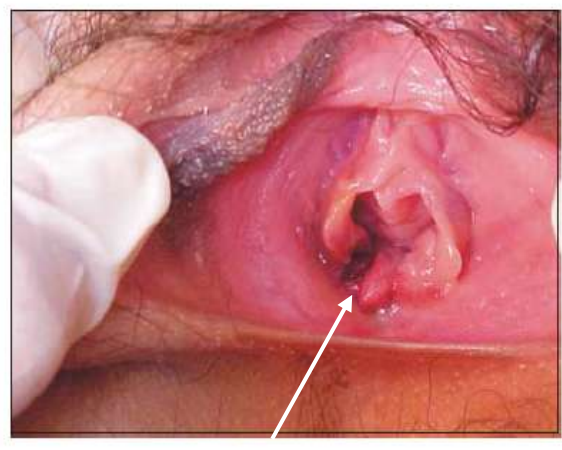
La cicatrización puede retardarse por múltiples factores como: frecuencia de coitos, infecciones agregadas y estado nutricional o inmunológico de la examinada. En algunos casos, en la base del desgarro y en una muy pequeña extensión, (desgarros incompletos), los bordes pueden volver a unirse dando una leve línea blanquecina cicatrizal. Si encontramos los signos descritos anteriormente, se concluirá como: Desfloración reciente.



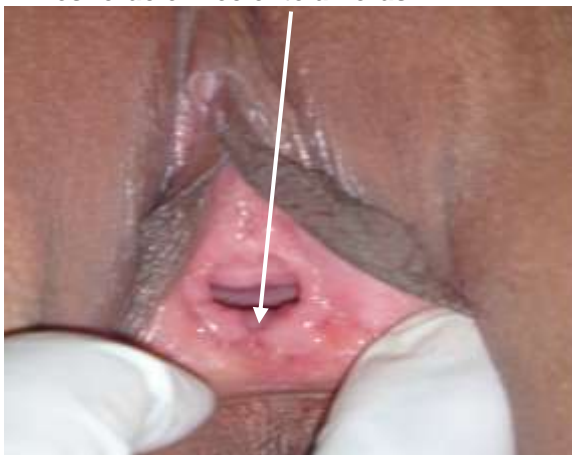
Desfloración reciente: Desgarro hemorrágico a horas VI.



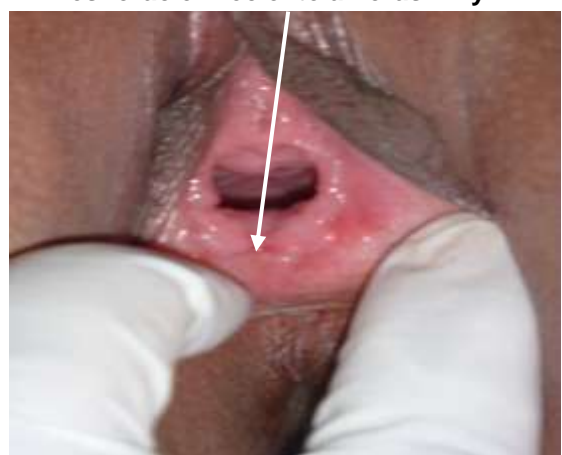Desfloración reciente a horas VI



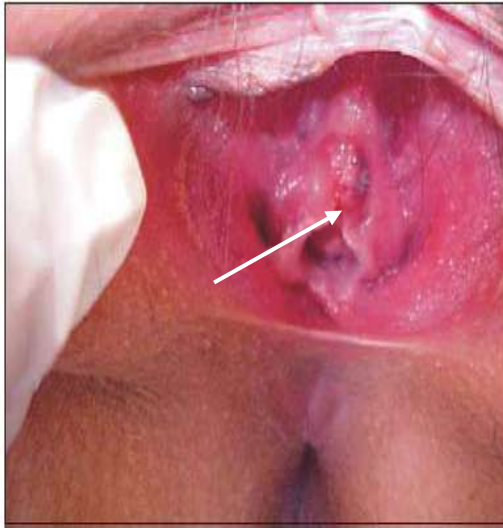Desfloración reciente a horas VII y VI



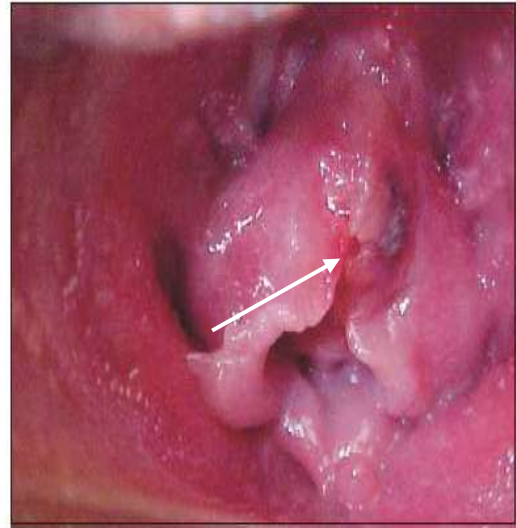
Desfloración reciente a horas VI



Desfloración reciente a horas VI



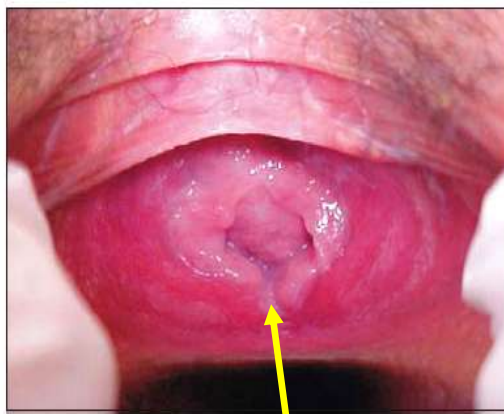
Desfloración reciente a horas XII



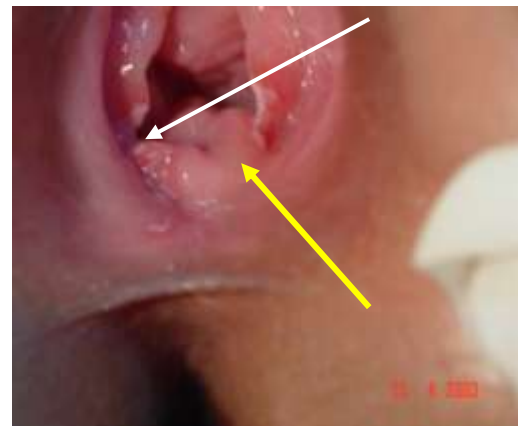Desfloración reciente a horas XII

F.- DESGARRO(S) ANTIGUO(S): aquellos cicatrizados y/o resueltos.

La evolución normal de un desgarro himeneal presenta una cicatrización de los colgajos himeneales, en promedio a los **7 a 10 días** de haberse producido el suceso, teniendo en cuenta algunos casos aislados que podrían alterar el curso normal de cicatrización de existir alguna patología preexistente o concausa sobre allegada. En tal sentido, cuando existan desgarros resueltos o cicatrizados, sin signos vitales perilesionales himeneales, correspondería a un desgarro antiguo y se concluirá como desfloración antigua.



Desfloración antigua a horas VI



Desfloración antigua a horas V y VIII

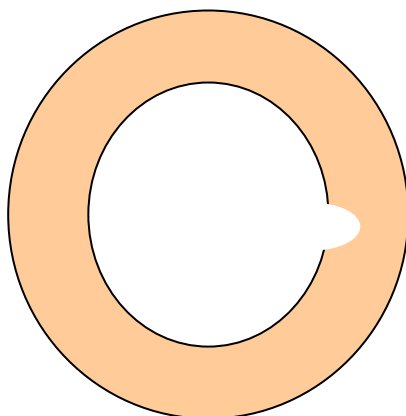
Los desgarros incompletos antiguos pueden ser confundidos usualmente con las escotaduras congénitas, y cuyas diferencias se pueden dilucidar por medio de tablas de diagnóstico diferencial o por medio de la exposición del himen ante la lámpara de Wood.

Debemos tener en cuenta que en la evaluación se puede hallar además, desgarros recientes; En dichos casos se concluirá como desfloración antigua con lesiones genitales recientes.

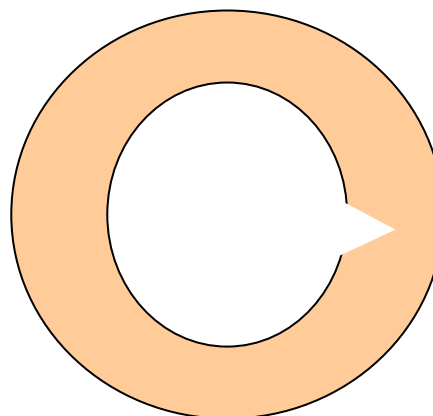
G.- DIFERENCIAS ESTRUCTURALES ENTRE ESCOTADURA CONGÉNITA Y DESGARRO INCOMPLETO ANTIGUO:

| ESCOTADURA CONGÉNITA | DESGARRO INCOMPLETO ANTIGUO |
|---|---|
| No hay infección en bordes | Puede haber infección en sus bordes |
| Profundidad Incompleta | Profundidad Incompleta o completa |
| Bordes regulares (forma "U") | Bordes irregulares (forma "V") |
| Frecuentemente Simétricos | Frecuentemente Asimétricos |
| Bordes recubiertos por epitelio estratificado | Bordes constituídos por tejido fibroso cicatricial (blanco nacarado) y retraídos. |

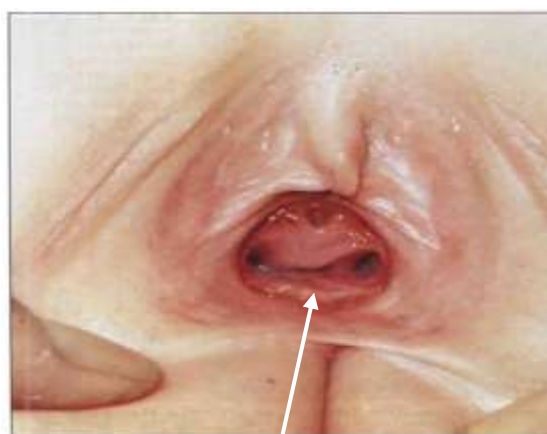Patitó – Vargas Alvarado - UFGOSF, Medicina Legal.



Escotadura congénita



Desgarro Incompleto antiguo



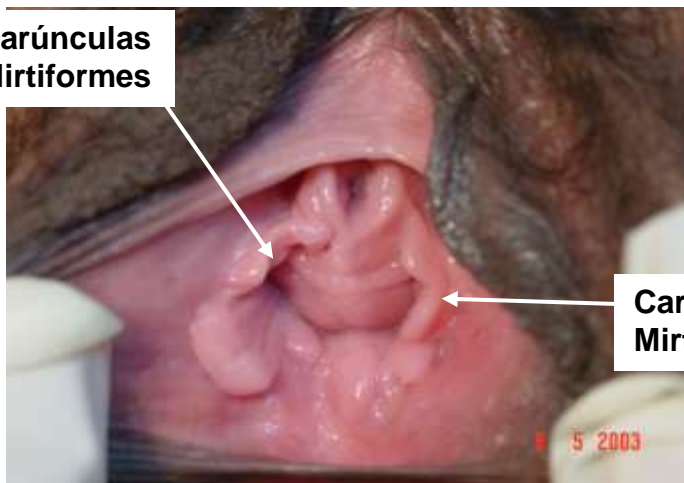
Desgaste moderado del borde himeneal libre

H.- CARÚNCULAS MIRTIFORMES:

Son los restos himeneales en forma de mamelones que quedan como consecuencia de "entallamiento" himeneal producidos durante el parto vaginal.

Por esta razón, su presencia en la práctica es signo patognomónico de parto vaginal antiguo.⁶²”

**Carúnculas
Mirtiformes**



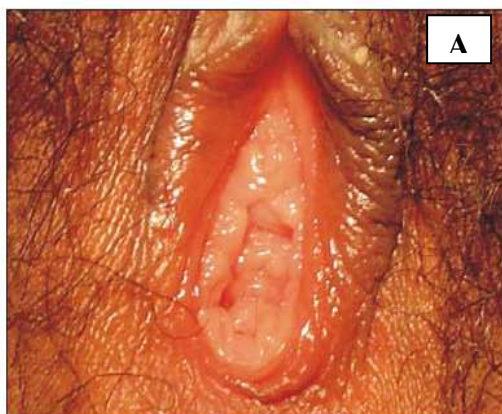
**Carúnculas
Mirtiformes**

I.- HIMEN DILATABLE, DISTENSIBLE, EXTENSIBLE Ó COMPLACIENTE:

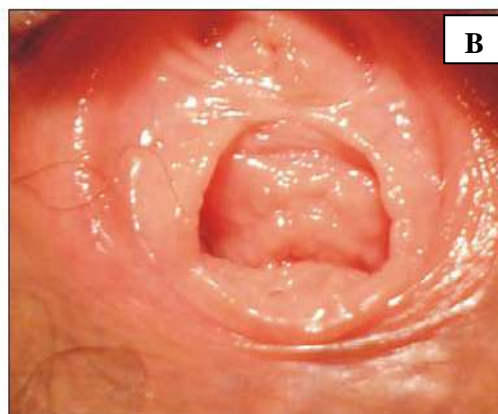
Este tipo de himen tiene un alto contenido de fibras elásticas, lo cual le permite distenderse durante el coito y puede no hallarse desgarros.

Por su gran capacidad elástica, le permite “tolerar” la penetración del elemento viril o pene, sin romperse, de ahí que muchos autores lo denominen **himen complaciente**, el cual proviene del término “**compliance**” (membrana con capacidad de distenderse o dilatarse y luego volver a su tamaño normal), también conocido como himen dilatable, himen distensible, ó himen extensible.

Para su diagnóstico debe cumplir con las siguientes características: Ser elástico y tener un orificio amplio y dilatado con un diámetro de distensión mayor de 2.5cm. (para otros autores mayores de 3.0 cmts.).



A



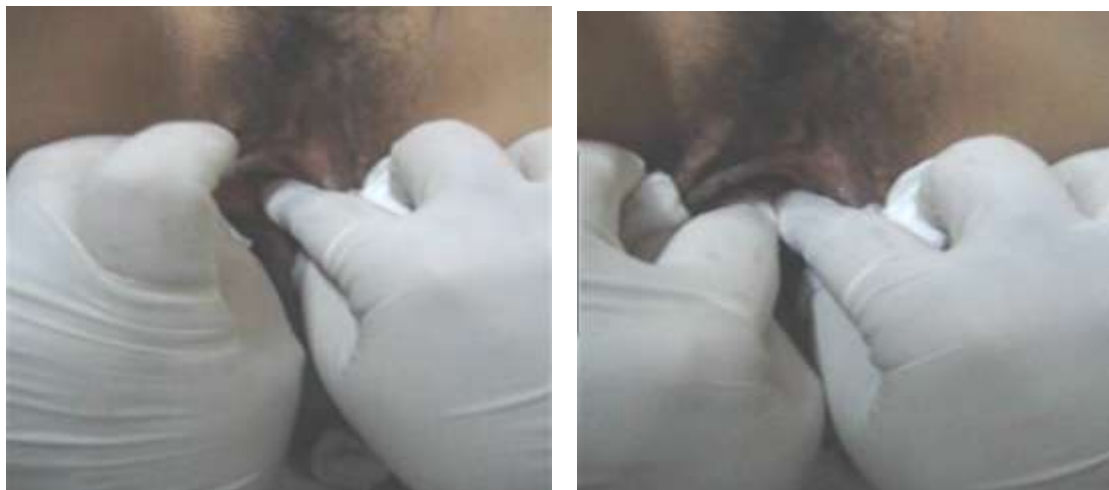B

Himen dilatado: Nótese como el orificio himeneal de la figura A se dilata a la maniobra de la tracción en la figura B.

El diagnóstico del grado de elasticidad himeneal (Compliance), necesariamente deberá incluir el estudio de los parámetros funcionales del himen para que

⁶² ..”Hellman y Pritchard.” Vargas Alvarado

pueda ser considerado completo y correcto⁶³. Por ello adicionalmente a la observación estática, deberá realizarse la maniobra bidigital pasando primero el segundo dedo de la mano derecha del examinador (índice) y luego gradualmente el otro dedo índice (mano izquierda), a través del orificio himeneal, permitiendo así cuantificar su diámetro aproximado. Si el himen permite el paso de los dos dedos índices sin presentar resistencia, se concluirá como **Himen Dilatable, Distensible, Extensible o Complaciente**. Si al intentar el paso del segundo dedo, hubiese resistencia, se descartará la presencia de Himen Dilatable.



“Maniobra Bidigital”

NOTA:

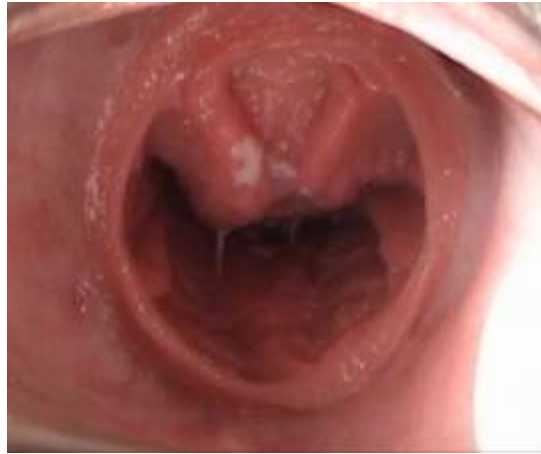Cabe resaltar que el **himen dilatable ó distensible ó extensible ó himen complaciente**, puede presentar desgarros ante: Una agresión sexual con gran violencia, en presencia de procesos patológicos (infecciones o inflamaciones genitales), y cuando existe una desproporción anatómica entre el (los) agresor (es) y la víctima, o con el agente causal.

J.- HIMEN DILATADO, EXTENDIDO, DISTENDIDO:

Es un tipo de himen complaciente, cuya orla es estrecha o angosta y en consecuencia, tiene un orificio u ostium himeneal grande, mayor de 2.5 cm. de diámetro.

El hallazgo de este tipo de himen, supone una situación controversial, ya que algunos autores refieren que es congénito y otros que es de tipo adquirido (debido a maniobras onanistas o maniobras digitales frecuentes).

⁶³ Criado Marcela. Banto Enrique. (2003). El enfoque medicolegal en el diagnóstico del himen elástico. Cuadernos de Medicina Forense. Año 2, Nº1, Pág.27-32.



Himen Dilatado

5.3.4.- EXAMEN DE LA REGIÓN GENITAL EN CASO DE CUNNILINGUS Y ANILINGUS:

5.3.4.1.- Cunnilingus (cunnilinctus): Es la actividad sexual en la que los genitales femeninos, son lamidos, succionados o frotados por los labios y/o la lengua.

5.3.4.2.- Anilingus (anilingus o "beso negro"): es la actividad sexual en la que el ano, es lamido, succionado o frotado por los labios y/o la lengua.

* En los dos casos, el roce de la lengua con el borde superior de los incisivos inferiores durante el cunnilingus o anilingus puede causar ulceración del frenillo lingual, que se resuelve por completo en 7 días.⁶⁴

5.3.5.- EXAMEN DE LOS ORGANOS GENITALES INTERNOS FEMENINOS:

El examen de los órganos genitales internos se realiza estrictamente en pacientes tributarias al examen, con ayuda del espéculo vaginal, en el caso de sospecha de lesiones internas en el conducto vaginal o cérvix, con la finalidad de descartar hemorragia, gestación, aborto, infección pélvica, u otros (Ver la Guía de Atención de Gestantes y Atención Gineco-Obstétrica).

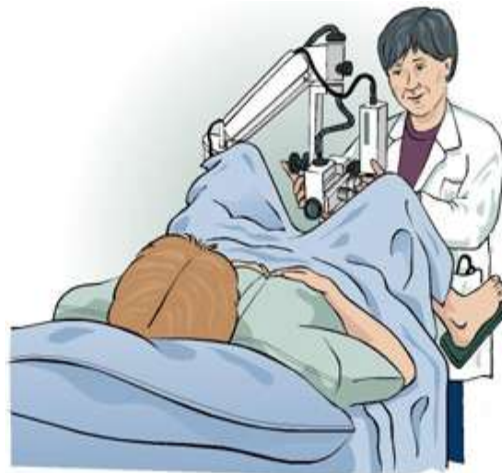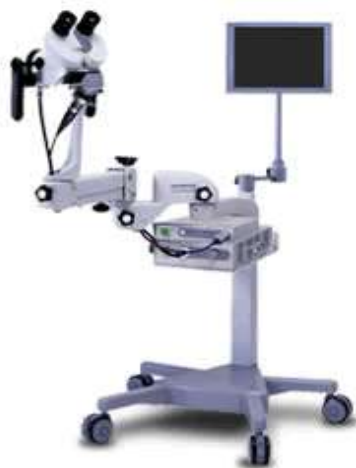5.3.6.- EXAMEN CON COLPOSCOPIO

Al igual como se verá en la parte correspondiente a la región anal, el uso del Colposcopio para la visualización de la región genital, provee considerables ventajas sobre la sola observación simple con el ojo humano porque:

- Magnifica el área observada (con los signos y hallazgos correspondientes).
- Provee una mejor iluminación (propia del equipo).
- Puede ser usado con una cámara fotográfica para perennizar los hallazgos.

⁶⁴ Mader, C. L. Lingual frenulum ulcer resulting from orogenital sex. J. Am. Dent. Assoc. 103:888-890, 1981.

- Puede ser usado con una videocámara, perennizándose de esta manera los hallazgos y los cambios de los mismos durante la evaluación dinámica de los genitales y de la región anal, para futuras visualizaciones por la autoridad competente, evitándose de esta manera la re-victimización de la víctima.



Está descrito, que el uso del Colposcopio incrementa la frecuencia de hallazgos de lesiones genitales a 64 – 87%, correspondiendo los más altos porcentajes a los hallazgos realizados con el uso conjunto de alguna técnica de tinción y colposcopia.^{65, 66, 67, 68}

5.4.- EVALUACIÓN DEL ÁREA GENITAL MASCULINA:

Los hallazgos médico legales específicos dependen de cada caso en particular, sin embargo, los principios del examen del agresor y/o de la víctima son los mismos.

El semen no se produce hasta la pubertad masculina, que suele comenzar entre los 9 y los 14 años de edad, el volumen normal de una sola eyaculación es de 2 a 7 ml, y contiene unos 50-120 millones de espermatozoides/mL. Debe tenerse en mente que existen numerosas causas congénitas y adquiridas de espermatogénesis alterada.^{69, 70} Durante el examen de los genitales masculinos, debe prestarse especial atención a los siguientes puntos:^{71, 72}

- El vello púbico debe ser descrito en términos de su apariencia (liso, rizado, grueso, fino), su distribución (estadios de Tanner), y el color del mismo.

⁶⁵ Jones, J. S., Rossman, L., Wynn, B. N., Dunnuck, C., & Schwartz, N. (2003). Comparative analysis of adult versus adolescent sexual assault: Epidemiology and patterns of anogenital injury. *Academic Emergency Medicine: Official Journal of the Society for Academic Emergency Medicine*, 10(8), 872-877.

⁶⁶ Sachs, C. J., & Chu, L. D. (2002). Predictors of genitoretal injury in female victims of suspected sexual assault. *Academic Emergency Medicine: Official Journal of the Society for Academic Emergency Medicine*, 9(2), 146-151.

⁶⁷ Slaughter, L., & Brown, C. R. (1992). Colposcopy to establish physical findings in rape victims. *American Journal of Obstetrics and Gynecology*, 166(1 Pt 1), 83-86.

⁶⁸ Slaughter, L., Brown, C. R., Crowley, S., & Peck, R. (1997). Patterns of genital injury in female sexual assault victims. *American Journal of Obstetrics and Gynecology*, 176(3), 609-616.

⁶⁹ Muram, D. Anatomy. In: Hegar, A. and Emans, S. J., eds., *Evaluation of the Sexually Abused Child*. Oxford University Press, New York, NY, p. 73, 1992.

⁷⁰ Girardin, B. W., Faugno, D. K., Seneski, P. C., Slaughter, L., Whelan, M. Anatomy and the human sexual response. In: *Color Atlas of Sexual Assault*. Mosby, St. Louis, MO, p. 11, 1997.

⁷¹ Wheatley, J. K. Genital injury during intercourse. *Med. Aspects Hum. Sex.* 17:24A-24J, 1983.

⁷² Ball, T. P., Pickett, J. D. Traumatic lymphangitis of penis. *Urology*. IV:594-597, 1975.

Asimismo, debe anotarse y perennizarse si el vello púbico parece haber sido arrancado (folículos pilosos sangrantes), afeitado, cortado o teñido.

- Deben anotarse las anomalías congénitas (epispadias, hipospadias, microfalo, criptorquidia, etc).
- Deben anotarse las anomalías adquiridas, como la circuncisión, enfermedad de Peyronie, balanitis xerótica obliterante, cicatrices de vasectomía, fimosis, tatuajes y piercings.
- Buscar signos de infección, verrugas, flujo uretral, eritema y vesículas.
- Se ha reportado el uso de cuerpos extraños en la base del pene y escroto, en un intento de mantener y aumentar la erección peneana, tales dispositivos pueden dar lugar a traumatismos genitales locales y distales (síndrome del torniquete del pene).
- La incidencia de lesiones genitales después de la actividad sexual es desconocida, se han descrito erosiones en prepucio, desgarros del frenillo, meatitis, uretritis, y en los casos mas graves hasta “fracturas” del pene.^{73, 74}

5.5.- PERENNIZACIÓN DE LOS HALLAZGOS

Los hallazgos físicos son la mejor evidencia. De ahí la importancia de registrarlos con una descripción detallada de sus características, ubicación, etc., en los anexos correspondientes del Informe Pericial. La perennización, debe contar con la aprobación de la (del) examinada (o). Se puede emplear:

5.5.1.- Diagramas:

Se utilizarán diagramas de las áreas topográficas para ilustrar los hallazgos del examen clínico-forense mediante (dibujos).

5.5.2.- Fotografías:

- Para garantizar la calidad de las fotografías se debe contar con un adecuado equipo fotográfico (de preferencia cámara digital para su registro y obtención oportuna). Asegurar una adecuada fuente de luz en lo posible de origen natural y/o blanca.
- En toda toma fotográfica debe aparecer el número del certificado médico legal, tomando fotos de conjunto, incluyendo un testigo métrico (regla u objeto a comparar).
- El material fotográfico recolectado se dejará con la copia del dictamen pericial y se archivará en la Institución, bajo Cadena de Custodia.
- En el ítem de Observaciones del sistema informático, se consignará la toma de las fotografías y se informará que el material fotográfico se encuentra a disposición de la autoridad y/o del personal médico autorizado.
- Se debe cumplir con las normas establecidas en la Guía para la toma de fotografías del Instituto de Medicina Legal.

⁷³ Davies, D. M., Mitchell, I. Fracture of the penis. Br. J. Urol. 50:426, 1978.

⁷⁴ Pryor, J. P., Hill, J. T., Packham, D. A., Yates-Bell, A. J. Penile injuries with particular reference to injury to the erectile tissue. Br. J. Urol. 53:42-46, 1981

5.5.3.- Video:

De ser posible, se deberá grabar en video las pericias realizadas y se rotulará con el número del certificado médico legal y la fecha en que se realizó.

5.6.- SOLICITUD DE EXÁMENES AUXILIARES Ó INTERCONSULTAS:

- Los exámenes auxiliares solicitados se deben consignar en el respectivo ítem o bien en el ítem de observaciones. Se sugiere no consignarlos en las conclusiones.
- Los exámenes auxiliares e interconsultas, son los exámenes ó pruebas complementarias o evaluaciones especializadas realizadas por profesionales médicos especialistas, en la búsqueda de confirmar o descartar una sospecha clínica ó presunción diagnóstica, mediante la evidencia científica, para la conclusión con un diagnóstico exacto del caso.
- Se le entregará al usuario el formato de petición de exámenes auxiliares, indicando el nombre de la persona, el tipo de examen, la fecha y el sello y firma del médico solicitante.
- El médico debe colocar en el sistema o software, el examen auxiliar solicitado, precisando la motivación y los argumentos a descartar, por ejemplo:
 - *“Se toma muestra de contenido vaginal y/o anal para búsqueda de espermatozoides y fosfatasa ácida prostática”*
 - *“Se toma muestra de la región vestibular y perianal para el examen espermatoológico (búsqueda de espermatozoides) y determinación de fosfatasa ácida prostática”.*
 - *“Se envía 01 pelo hallado en la región XXX y otro normal, de la persona examinada, para su comparación y descripción tricológica por el departamento de biología forense”*
 - *“Se envía hisopado de cavidad oral para búsqueda de espermatozoides y fosfatasa ácida prostática”*
 - *“Se solicita examen químico toxicológico y/o de dosaje etílico por el laboratorio de medicina legal”*
 - *“Para poder pronunciarme sobre las lesiones extragenitales descritas, solicito radiografía e informe radiológico de huesos propios de la nariz”.*
- Al usuario se le debe explicar, según el caso, si deberá realizar o no un pago adicional por concepto de Post-facto, a efectuarse en el Banco de la Nación, según la tasa correspondiente.

- Si el usuario no pudiera realizarse el examen auxiliar solicitado, deberá llenar y firmar el formato correspondiente de exoneración de responsabilidad médico legal, para que el médico legista pueda pronunciarse únicamente con los hallazgos clínicos médicos forenses.

5.7.- DERIVACIONES:

Una vez terminada la evaluación médica, el personal administrativo deberá proporcionar información y orientar a las usuarias respecto a cómo acceder al servicio de la Unidad de Víctimas y Testigos o de las Instituciones que pueden brindarles ayuda profesional en el área de su localidad.

5.8.- OBSERVACIONES:

Se puede brindar, a solicitud de la evaluada o su acompañante, el nombre de la División Médico Legal donde se evaluó, la dirección, el horario de atención y el número telefónico si lo hubiera.

6.- CONCLUSIONES MÉDICO LEGALES EN LOS CASOS DE EVALUACIÓN DE LA REGIÓN GENITAL:

6.1.- EN LOS CASOS DE EVALUACIÓN DE LA REGIÓN GENITAL FEMENINA:

Las conclusiones médico legales se deberán dar dentro del contexto del caso integrando todos los hallazgos médico legales encontrados durante la evaluación integral, fundamentados en la exploración del área genital:

6.1.1 No permite el examen médico legal:

Cuando la persona a evaluar (mayor o menor), no desea ser examinada.

6.1.2 No presenta signos de Desfloración himeneal:

Ausencia de desgarró (s) himeneal (es)

6.1.3 Presenta signos de lesiones traumáticas recientes en genitales externos sin desfloración himeneal:

Ausencia de desgarró himeneal pero presencia de lesiones traumáticas recientes en la región genital (erosión, equímosis, congestión, tumefacción etc. en la región genital: en cara externa de himen, en mucosa vestibular, en horquilla vestibuloperineal, en periné, en labios menores y en labios mayores).

6.1.4 Presenta signos de Desfloración himeneal reciente:

Presencia del (os) 1er. (os) desgarró (s) himeneal (es) reciente (s). (Primera Rotura Himeneal) con signos vitales perilesionales.

6.1.5 Presenta signos de Desfloración himeneal reciente con lesiones traumáticas recientes en genitales externos:

Presencia de desgarró (s) himeneal (es) reciente (s) con lesiones traumáticas recientes en la región genital (erosión, equímosis, congestión,

tumefacción etc. en la región genital: en cara externa de himen, en mucosa vestibular, en horquilla vestibuloperineal, en periné, en labios menores y en labios mayores).

6.1.6 Presenta signos de Desfloración himeneal reciente con secuelas (lesiones traumáticas antiguas) en genitales externos:

Presencia de desgarró (s) himeneal (es) reciente (s) con lesiones traumáticas antiguas/secuelas, en la región genital (cicatrices, amputaciones y/o pérdida antigua de tejidos, etc. en la región genital: en cara externa de himen, en mucosa vestibular, en horquilla vestibuloperineal, en periné, en labios menores y en labios mayores).

6.1.7 Presenta signos de Desfloración himeneal antigua:

Presencia de desgarró (s) himeneal (es) antiguo (s).

6.1.8 Presenta signos de Desfloración himeneal antigua con presencia de lesiones traumáticas recientes en genitales externos:

Presencia de desgarró (s) himeneal (es) antiguo (s) con lesiones traumáticas recientes en la región genital (erosión, equimosis, congestión, tumefacción etc. en la región genital: en cara externa de himen, en mucosa vestibular, en horquilla vestibuloperineal, en periné, en labios menores y en labios mayores).

6.1.9 Presenta signos de Himen Dilatable (Complaciente).

Presencia de himen con características de Himen Dilatable (ó Himen Distensible, ó Extensible, ó Complaciente), sin desgarró recientes ni antiguos.

6.1.10 Presenta signos de Himen Dilatado (Complaciente).

Presencia de himen con características de Himen Dilatado ó Distendido ó Extendido ó Himen Complaciente, sin desgarró recientes ni antiguos.

6.1.11 Presenta signos de Himen Dilatable (Complaciente) con lesiones traumáticas recientes en genitales externos:

Presencia de himen con características de Himen Dilatable (ó Himen Distensible, ó Extensible, ó Complaciente), sin desgarró recientes ni antiguos, pero con lesiones traumáticas recientes en la región genital (erosión, equimosis, congestión, tumefacción etc. en la región genital: en cara externa de himen, en mucosa vestibular, en horquilla vestibuloperineal, en periné, en labios menores y en labios mayores).

6.1.12 Presenta signos de Himen Dilatado (Complaciente) con lesiones traumáticas recientes en genitales externos:

Presencia de himen con características de Himen Dilatado ó Distendido ó Extendido ó Himen Complaciente, sin desgarró recientes ni antiguos, pero con lesiones traumáticas recientes en la región genital (erosión, equimosis, congestión, tumefacción etc. en la región genital: en cara externa de himen, en mucosa vestibular, en horquilla vestibuloperineal, en periné, en labios menores y en labios mayores).

6.1.13 Presenta signos de Himen Dilatable (Complaciente) con secuelas (lesiones traumáticas antiguas) en genitales externos:

Presencia de himen con características de Himen Dilatable (ó Himen Distensible, ó Extensible, ó Complaciente), sin desgarros recientes ni antiguos, pero con lesiones traumáticas antiguas/secuelas (cicatrices, amputaciones y/o pérdida antigua de tejidos, etc. en la región genital: en cara externa de himen, en mucosa vestibular, en horquilla vestíbulo-perineal, en periné, en labios menores y en labios mayores).

6.1.14 Presenta signos de Himen Dilatado (Complaciente) con secuelas (lesiones traumáticas antiguas) en genitales externos:

Presencia de himen con características de Himen Dilatado ó Distendido ó Extendido ó Himen Complaciente, sin desgarros recientes ni antiguos, pero con lesiones traumáticas antiguas/secuelas (cicatrices, amputaciones y/o pérdida antigua de tejidos, etc. en la región genital: en cara externa de himen, en mucosa vestibular, en horquilla vestíbulo-perineal, en periné, en labios menores y en labios mayores).

6.1.15 Presenta signos de Himen Dilatable (Complaciente) con secuelas (lesiones traumáticas antiguas) y lesiones recientes en genitales externos:

Presencia de himen con características de Himen Dilatable (ó Himen Distensible, ó Extensible, ó Complaciente), sin desgarros recientes ni antiguos, pero con lesiones traumáticas antiguas y recientes en la región genital: en cara externa de himen, en mucosa vestibular, en horquilla vestíbulo-perineal, en periné, en labios menores y en labios mayores.

6.1.16 Presenta signos de Himen Dilatado (Complaciente) con secuelas (lesiones traumáticas antiguas) y lesiones recientes en genitales externos:

Presencia de himen con características de Himen Dilatado ó Distendido ó Extendido ó Himen Complaciente, sin desgarros recientes ni antiguos, pero con lesiones traumáticas antiguas y recientes en la región genital: en cara externa de himen, en mucosa vestibular, en horquilla vestíbulo-perineal, en periné, en labios menores y en labios mayores.

6.1.17 Presenta signos de Parto Vaginal Antiguo:

Presencia de carúnculas mirtiformes y cicatriz de episiorrafía (medio lateral derecha o izquierda) **sin signos inflamatorios puerperales recientes**, además es necesario integrar la anamnesis así como otros signos clínicos puerperales atróficos como: orificio cervical externo transversal, cloasma gravídico atrófico, hiperpigmentación areolar y de genitales externos atróficos, hipertrofia de pezones y de Tubérculos de Montgomery, presencia de línea bruna abdominal atrófica, presencia de estrías gravídicas atróficas, etc.

6.1.18 Presenta signos de Parto Vaginal Reciente:

Presencia de carúnculas mirtiformes y herida de episiorrafía (medio lateral derecha o izquierda), **con signos inflamatorios puerperales recientes**,

además es necesario integrar la anamnesis así como otros signos clínicos puerperales recientes como: loquios, laceraciones o desgarros en el cérvix, orificio cervical externo transversal, cloasma gravídico, hiperpigmentación areolar y de genitales externos brillantes, dolor con hipertrofia de pezones y/o de tubérculos de Montgomery y/o galactorrea a la presión digital de mamas, presencia de línea bruna abdominal brillante, estrías gravídicas brillantes, etc.

6.1.19 Presenta signos de Vulvovaginitis / Enfermedad Inflamatoria Pélvica:

Por la presencia de cuadro clínico o signos inflamatorios en genitales externos (congestión, tumefacción, edema, “erosiones o laceraciones”, “flujo vaginal ó leucorrea” con mal olor), ó en genitales internos (dolor al tacto bimanual en hipogastrio y/o fosas ilíacas, “engrosamiento” de trompas y anexos, dolor a la movilización del cérvix, fondos de saco adheridos, presencia de líquido en cavidad intrapélvica, etc.). Sugerir la evaluación y tratamiento por la especialidad médica respectiva.

6.1.20 Presenta signos de Infección de Transmisión Sexual (ITS):

Por la presencia de cuadro clínico ó lesiones de tipo venéreo (Condilomas, Verrugas, Úlceras Genitales, “flujo vaginal ó leucorrea”, ganglio inguinal crecido y/o ulcerado, etc.). Sugerir la evaluación y tratamiento por la especialidad médica respectiva.

6.2.- EN LOS CASOS DE EVALUACIÓN DE LA REGIÓN GENITAL MASCULINA:

6.2.1 No permite el examen médico legal:

Cuando el varón a evaluar, no desea ser examinado.

6.2.2 Genitales externos de caracteres morfológicos normales / acordes a su edad cronológica, sin lesiones traumáticas recientes ni antiguas:

Cuando el varón examinado presenta sus genitales externos de caracteres normales, sin lesiones traumáticas recientes ni antiguas.

6.2.3 Genitales externos de caracteres morfológicos normales y acordes a su edad cronológica, con lesiones traumáticas recientes:

Cuando el varón examinado presenta sus genitales externos de caracteres normales, con lesiones traumáticas recientes (mordeduras, excoriaciones, erosiones del prepucio y/o surco balanoprepucial, desgarros del frenillo, meatitis, uretritis, congestión, equimosis, tumefacción, hematomas, desgarros, “fractura del pene”, etc.).

6.2.4 Genitales externos de caracteres morfológicos normales / acordes a su edad cronológica, con secuelas de lesiones traumáticas antiguas:

Cuando el varón examinado presenta sus genitales externos de caracteres normales, con secuelas de lesiones traumáticas antiguas (cicatrices de circuncisión, de vasectomía, de mordedura, de desgarros, de amputación, etc.).

6.2.5 Genitales externos de caracteres morfológicos anormales / no acordes a su edad cronológica, sin lesiones traumáticas recientes ni antiguas:

Cuando el varón examinado presenta sus genitales externos de caracteres anormales (anomalías ó malformaciones congénitas - epispadias, hipospadias, microfalo, criptorquidia, etc., - ó adquiridas - Enfermedad de Peyronie, Balanitis Xerótica Obliterante, Fimosis, tatuajes y piercings), sin lesiones traumáticas recientes ni antiguas.

6.2.6 Genitales externos de caracteres morfológicos anormales / no acordes a su edad cronológica, con lesiones traumáticas recientes:

Cuando el varón examinado presenta sus genitales externos de caracteres anormales (anomalías ó malformaciones congénitas - epispadias, hipospadias, microfalo, criptorquidia, etc., - ó adquiridas - Enfermedad de Peyronie, Balanitis Xerótica Obliterante, Fimosis, tatuajes y piercings), con lesiones traumáticas recientes (mordeduras, excoriaciones, erosiones del prepucio y/o surco balanoprepucial, desgarros del frenillo, meatitis, uretritis, congestión, equimosis, tumefacción, hematomas, desgarros, “fractura del pene”, etc.).

6.2.7 Genitales externos de caracteres morfológicos anormales / no acordes a su edad cronológica, con secuelas de lesiones traumáticas antiguas:

Cuando el varón examinado presenta sus genitales externos de caracteres anormales (anomalías ó malformaciones congénitas - epispadias, hipospadias, microfalo, criptorquidia, etc., - ó adquiridas - Enfermedad de Peyronie, Balanitis Xerótica Obliterante, Fimosis, tatuajes y piercings), con secuelas de lesiones traumáticas antiguas (cicatrices de circuncisión, de vasectomía, de mordedura, de desgarros, de amputación, con dispositivos ó cuerpos extraños en la base del pene y/o escroto, tales dispositivos pueden dar lugar a traumatismos genitales locales y distales - síndrome del torniquete del pene -, etc.).

6.2.8 Presenta signos de Infección de Transmisión Sexual (ITS):

Por la presencia de cuadro clínico ó lesiones de tipo venéreo (Condilomas, Verrugas, Úlceras Genitales, “flujo uretral purulento”, ganglio inguinal crecido y/o ulcerado, etc.). Sugerir la evaluación y tratamiento por la especialidad médica respectiva.

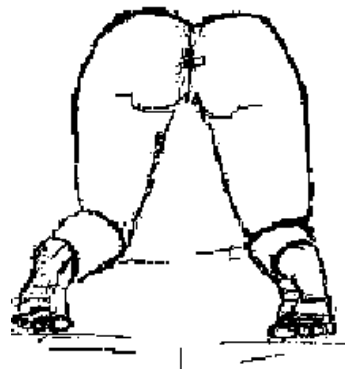
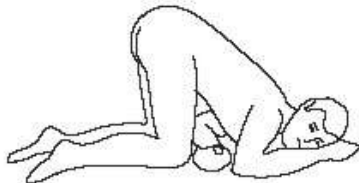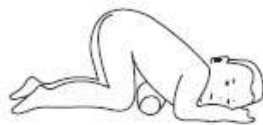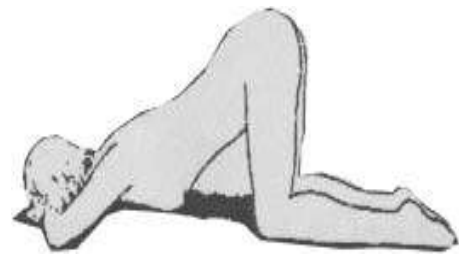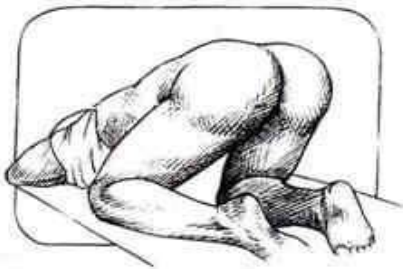7.- ESTUDIO DE LA REGIÓN ANORECTAL:

7.1 POSICIONES ADECUADAS PARA EL EXAMEN:

7.1.1- PARA EVALUAR LA REGIÓN ANAL EN AMBOS SEXOS:

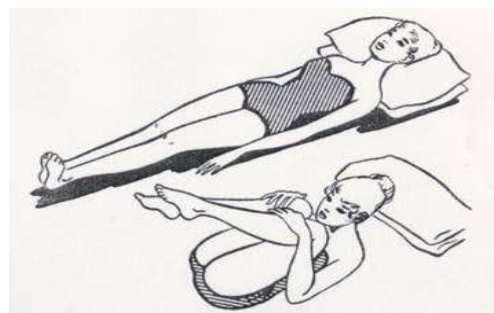
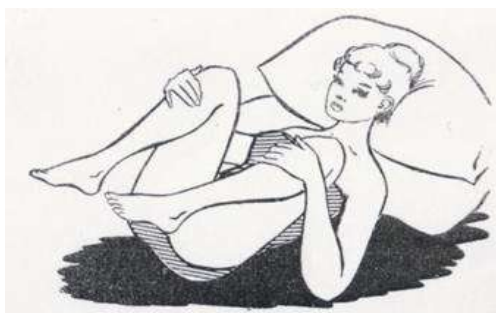7.1.1.1.- Posición Genupectoral (En plegaria Mahometana):

Generalmente utilizada para el examen de la región anal (hombres y mujeres), consiste en que el (la) examinado (a) en decúbito ventral, se arrodilla (separando las mismas) y apoya la región pectoral y frontal a la camilla elevando la región glútea.



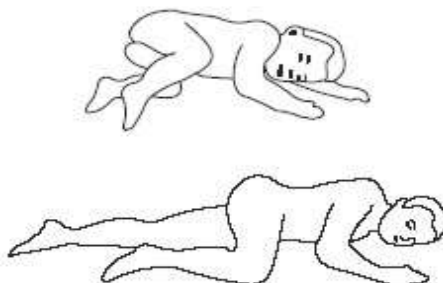7.1.1.2.- Posición doble flexión de miembros inferiores sobre la región abdominal:

Esta posición suele usarse en casos de infantes o en los casos de pacientes con daños o secuelas neurológicas. (Ver grafico anterior)



7.1.1.3.- Posición de decúbito lateral o de Sims:

Esta posición suele usarse en los casos de pacientes con daños o secuelas neurológicas (Ver grafico anterior).



7.2.- ANO Y MARGEN ANAL:

Eduardo Vargas Alvarado nos afirma lo siguiente: “Debe recordarse que el ano es parte del área genital, para efectos medicolegales”⁷⁵.

El ano no se refiere a una estructura anatómica real, sino a la apertura del extremo externo del canal anal, que forma una hendidura de disposición anteroposterior a la cual convergen los “pliegues radiados”; la piel que rodea el ano inmediatamente se conoce como el margen anal ó perianal; debido a que el ano puede invertirse o evertirse con la contracción y relajación de los esfínteres anales y músculos del suelo pélvico, el margen anal/perianal no es un punto de referencia fijo, identificable.⁷⁶

Por tanto, el área perianal está mal definida anatómicamente, representa un área aproximadamente circular que incluye los pliegues de la piel que rodea el ano. Está cubierto por piel que a menudo está hiperpigmentada en comparación con la piel de las nalgas, aunque esto varía con la edad y el origen étnico.⁷⁷

7.3.- CONDUCTO ANAL:

El Conducto anal es un canal anatómico, que inicia a nivel del ano y termina a nivel de la línea dentada. La longitud media del canal anal anatómico en adultos (rango de edad 18-90 años) es de 2,1cm, con un rango de 1,4-3,8cm en hombres y 1.0 a 3.2cm en las mujeres.^{78,79}

Esquemáticamente, el conducto anal se puede describir como un conducto o cilindro conformado por dos tubos concéntricos de músculo y unas capas de músculo longitudinal entre ellos.

⁷⁵ Texto de Medicina Legal por Eduardo Vargas Alvarado, Año 1999, Pág.: 258

⁷⁶ Royal College of Physicians. Glossary of terms. In: Physical Signs of Sexual Abuse in Children. RCP, London, UK, pp. 67–68, 1997.

⁷⁷ Girardin, B. W., Faugno, D. K., Seneski, P. C., Slaughter, L., Whelan, M. Anatomy and the human sexual response. In: Color Atlas of Sexual Assault. Mosby, St. Louis, MO, pp. 14–16, 1997.

⁷⁸ Nivatovongs, S., Stern, H. S., Fryd, D. S. The length of the anal canal. Dis. Colon Rectum. 24:600–611, 1981.

⁷⁹ Goligher, J. Surgical anatomy and physiology of the anus, rectum and colon. In: Surgery of the Anus, Rectum and Colon, 5th Ed. Baillière Tindall, London, UK, p. 15, 1984.

El tubo interno corresponde a la capa circular de músculo liso del intestino, que en su porción final, a nivel del anillo anorrectal, se hipertrofia notablemente y constituye el *esfínter interno*. El tubo externo está formado por músculo esquelético, voluntario y constituye el *esfínter externo*.

Finalmente, muchas fibras musculares cubren la porción inferior del esfínter externo insertándose en la piel perianal y produciendo la constricción del borde anal, de cuyo contorno parten de forma radiada cierto número de pliegues (algunos autores afirman que son en número de 33), llamados "*pliegues perianales*" ó "*pliegues anales*".

El recubrimiento del canal anal consta de dos partes, **una parte superior**: cuyos límites están marcados por una línea imaginaria que pasa por el borde de las válvulas anales o semilunares del recto, denominada "*línea pectínea*" o *línea anorrectal* o línea interna⁸⁰. En su tercio superior, por encima de la *línea pectínea*, el conducto está revestido de mucosa. En los dos tercios inferiores, el conducto anal está revestido por epitelio escamoso no queratinizado, de color salmón rosado y es sensible al tacto, dolor, calor, y frío,⁸¹ carente de glándulas sudoríparas y de pelo, muy adherido al tejido subyacente, rico en terminaciones nerviosas sensitivas especializadas, **y una parte inferior**: que coincide con la zona en que el revestimiento del ano se continúa con la piel del perineo⁸², denominada "margen del ano" ó "borde anal", y la línea imaginaria que la delimita del conducto anal ha sido llamada "ano-perineal", ó "línea blanca", ó "línea anocutánea" ó "línea externa", y hacia fuera en la región perianal, esta capa adquiere una coloración más pigmentada. La piel que rodea el orificio anal se diferencia de las partes vecinas porque es más fina, más rosada y lisa y está desprovista de pelos⁸³

7.4.- RECTO:

El recto es un tubo muscular, que se extiende desde la zona transitoria anal hasta el colon sigmoide, mide en promedio 15.8 cm de largo. Está recubierto por mucosa intestinal típica y es de color rojo vivo. El recto tiene sensibilidad mal definida.

7.5.- ESFINTER ANAL INTERNO:

Este esfínter es una continuación de la capa muscular circular del recto y se extiende hasta 12.8 mm por debajo de la línea dentada, el esfínter anal interno se encuentra en contracción tónica para que el conducto anal está cerrado. El esfínter interno es inervado por fibras nerviosas autónomas y no están bajo control voluntario.

7.6.- ESFINTER ANAL EXTERNO:

Este esfínter no solo rodea al esfínter interno, sino que se extiende por debajo de él, terminando en el plano subcutáneo. A pesar de que este esfínter se encuentra en

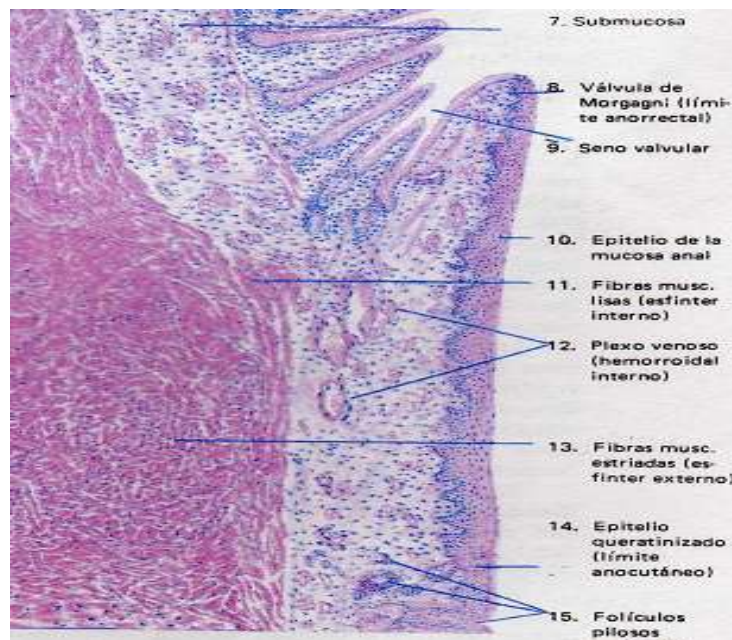
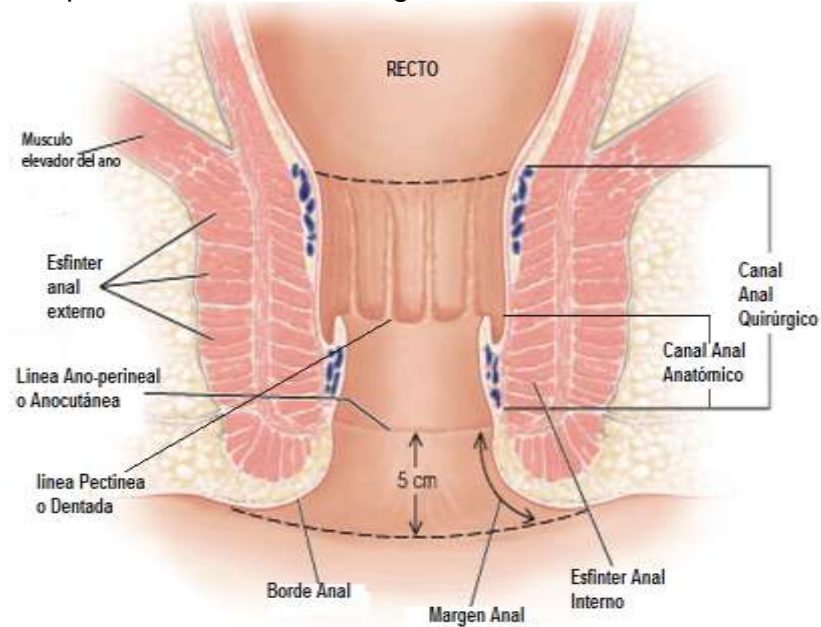
⁸⁰ Texto de Medicina Legal, por Emilio Federico Pablo Bonnet, Año 1967, Pág.: 359

⁸¹ Fenger, C. Anal canal. In: Sternberg, S. S., ed., *Histology for Pathologists*, 2nd Ed., Lippincott-Raven, Philadelphia, PA, pp. 551-571, 1997.

⁸² Texto de Medicina Legal, por Emilio Federico Pablo Bonnet, Año 1967, Pág.: 359

⁸³ Texto de Medicina Legal, por Emilio Federico Pablo Bonnet, Año 1967, Pág.: 359

contracción tónica en estado de reposo, esta contracción se supera con una presión firme. Debido a que las fibras musculares predominantes son del tipo de fibras de contracción lenta, la contracción máxima voluntaria del esfínter externo sólo puede mantenerse por aproximadamente 30 segundos a un minuto.^{84, 85}



⁸⁴ Parks, A. G., Porter, N. H., Melzak, J. Experimental study of the reflex mechanism controlling the muscles of the pelvic floor. *Dis. Colon Rectum*. 5:401-414, 1962.

⁸⁵ Miles, A. J. G., Allen-Mersh, T. G., Wastell, C. Effect of anoreceptive intercourse on anorectal function. *J. R. Soc. Med.* 86:144-147, 1993.

7.7.- Técnica para evaluar la región anal:

7.7.1.- Posición para el examen:

Una vez que la persona a evaluar haya adoptado la posición respectiva para el examen (ver posiciones para evaluar el área anal en ambos sexos), según Leo Julio Lencioni, “la mayoría de los autores aconsejan, para el examen de la región anal, la posición de “Plegaria Mahometana”, que se prefiere denominar “Posición Genupectoral”⁸⁶.

“La facilidad con que el examinador adopte la posición genupectoral, sin pedir explicaciones, puede indicar hábito de coito anal, pero, por supuesto, esta presunción no debe influir en la interpretación de la información”⁸⁷.

Según Bonnet, “lo indicado es colocar al individuo, joven o adulto, en actitud de “Plegaria Mahometana”. De la facilidad con que el sujeto adopte dicha actitud, sin exigir mayor explicación, ni demostrar mayores titubeos, puede inferirse alguna conclusión apriorística de valor. Las lesiones serán consignadas de acuerdo con el cuadrante de un reloj y siguiendo la dirección de las agujas del mismo, es decir, de izquierda a derecha en relación al observador”⁸⁸

Con respecto a los niños, “Hobbs y Wynne” señalan que es preferible inspeccionarlos en posición lateral izquierda, con la cadera o las rodillas flexionadas y una almohada debajo de la cabeza, separando las nalgas con ambas manos, debido a que muchos de ellos consideran la posición Genupectoral poco edificante o les recuerda aquella en que fueron violados”⁸⁹

Según Vargas Alvarado, para la técnica del examen “se coloca al paciente de rodillas sobre la cama de examen, con el tronco y la cabeza más bajos que las nalgas, que pueden ser separadas por las manos del mismo paciente. En la descripción de las lesiones se seguirá el orden de la carátula del reloj, como se ha dicho para el himen”⁹⁰.

Para el autor Emilio Federico Pablo Bonnet: “la posición ideal para el examen del ano es la de “Plegaria Mahometana”, del contorno del orificio anal parten en forma radiada cierto número de pliegues, llamados “pliegues radiados”⁹¹

7.7.2.- Técnica para el examen de la piel perianal y mucosa anal:

El médico examinador colocará las palmas de las manos sobre los glúteos y con la ayuda de los segundos dedos (índices) de cada mano, traccionará suavemente separando los glúteos en la región superior para presentar la región perianal posterior y de igual manera, con los primeros dedos (pulgares) de cada mano, realizará similar acción, separando los glúteos en la región inferior para presentar la región perianal anterior, logrando visualizar de esa manera, toda el área anal.

⁸⁶ Texto Los Delitos Sexuales, por Leo Julio Lencioni, Año 2002, Pág.: 105.

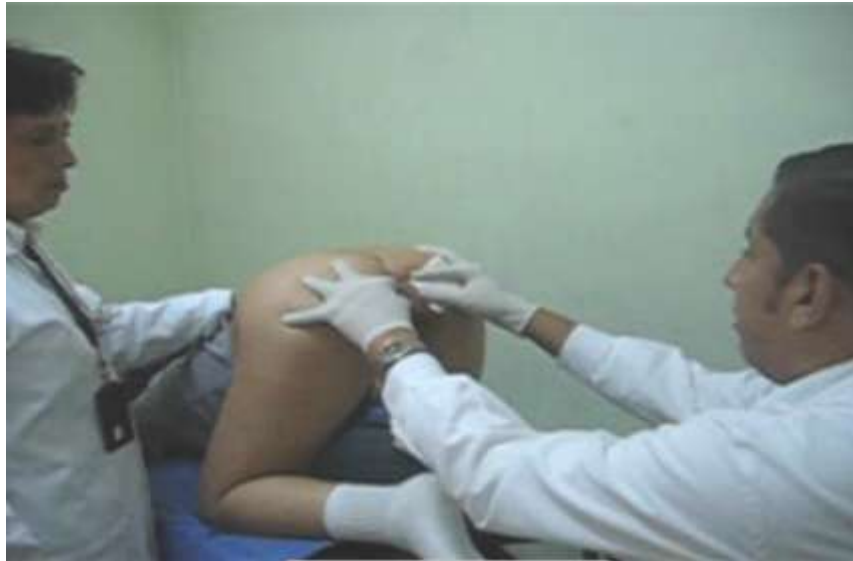⁸⁷ Texto Los Delitos Sexuales, por Leo Julio Lencioni, Año 2002, Pág.: 106.

⁸⁸ Texto de Medicina Legal, por Emilio Federico Pablo Bonnet, Año 1967, Pág.: 360.

⁸⁹ Texto Los Delitos Sexuales, por Leo Julio Lencioni, Año 2002, Pág.: 105.

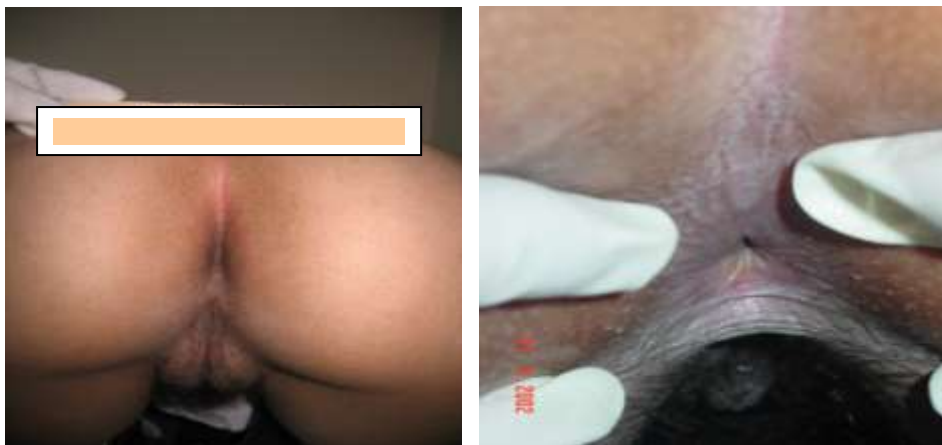⁹⁰ Texto de Medicina Legal, por Eduardo Vargas Alvarado, Año 1999, Pág.: 258.

⁹¹ Texto de Medicina Legal, por Emilio Federico Pablo Bonnet, Año 1967, Pág.: 359 y 360.



Para José Ángel Patitó, “en estado normal, el orificio anal se presenta cerrado y reducido a una hendidura anteroposterior de cuyo contorno parten en forma radiada cierto número de pliegues llamados “pliegues radiados”⁹². De manera similar, para Eduardo Vargas Alvarado: “al examen, el ano se presenta como una hendidura anteroposterior en cuyo contorno convergen, en forma radiada, cierto número de pliegues llamados “pliegues radiados”. Al ser dilatado adquiere una forma circular y los pliegues se borran”⁹³.

Según Mario Rivas Souza, “el ano se presenta como una hendidura de disposición anteroposterior a la cual convergen los llamados pliegues radiados”⁹⁴. Teniendo en cuenta los caracteres semiológicos de esta área, se podrá hallar las alteraciones ocasionadas por una agresión sexual, que para José Ángel Patitó, “en el caso de observarse lesiones traumáticas debe seguirse una metodología siendo la más adecuada consignar las mismas según el cuadrante del reloj, siguiendo la dirección de las agujas del mismo, osea de izquierda a derecha”⁹⁵.



⁹² Texto de Medicina Legal, por José Ángel Patitó, Año 2000, Pág.: 325.

⁹³ Texto de Medicina Legal, por Eduardo Vargas Alvarado, Año 1999, Pág.: 258.

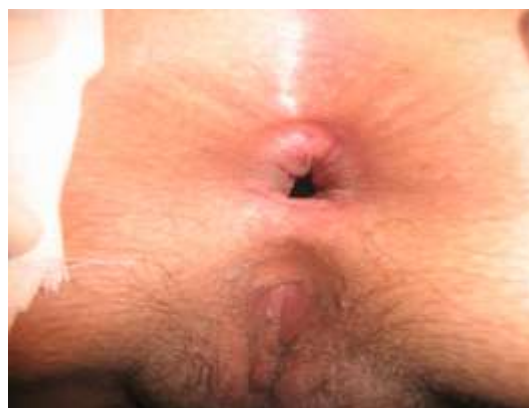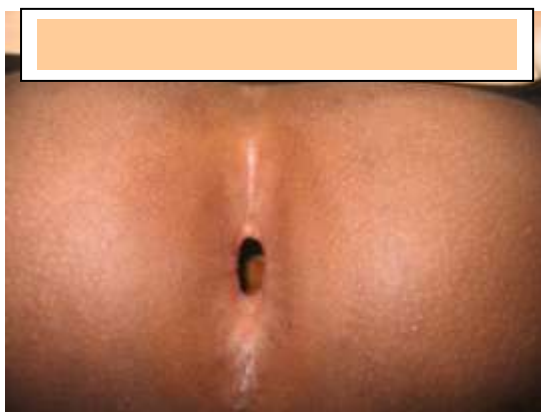⁹⁴ Texto de Medicina Forense, por Mario Rivas Souza, Año 2001, Pág.: 202.

⁹⁵ Texto de Medicina Legal, por José Ángel Patitó, Año 2000, Pág.: 325.

7.7.3.- Caracteres semiológicos de la región anal:

A.- Forma: Dada por el orificio anal, el cual al examen en estado normal o reposo se presenta como una hendidura anteroposterior, y que al ser dilatado mediante las maniobras del examen, pueden adquirir la forma circular, oval ó “en ojal”, infundibular o infundibuliforme y/o tubular⁹⁶. De igual manera, Bonnet afirma que “el ano en estado normal se presenta cerrado y reducido a una hendidura anteroposterior pequeña. Cuando el orificio es dilatado por un cuerpo extraño o por el pene, adquiere una forma circular y los pliegues se borran”⁹⁷

B.- Tono: Generalmente es *eutónico* (tono normal), es decir permanece con el orificio cerrado, incluso mientras se está ejerciendo una suave separación glútea. La evidencia de una luz entre los bordes del ano se produce por *hipotonía* del esfínter, la cual puede ser de intensidad variable, y debido a causas congénitas o adquiridas (por coito anal o patologías, por ampolla rectal ocupada, por procesos diarreicos o de estreñimiento crónico, por procesos inflamatorios y/o infecciosos, etc.). En casos de agresión sexual reciente, se encontrará generalmente espasmo anal interno (ó ano “hipertónico”).

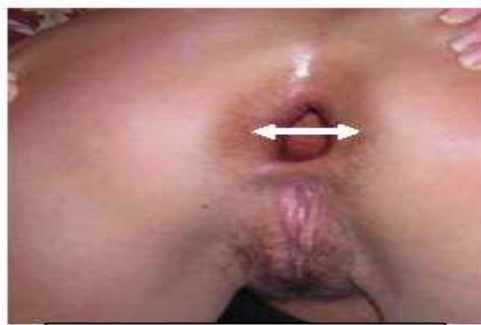

C.- Elasticidad: es la propiedad de distensión del tejido anal y periorificial frente a determinados eventos.

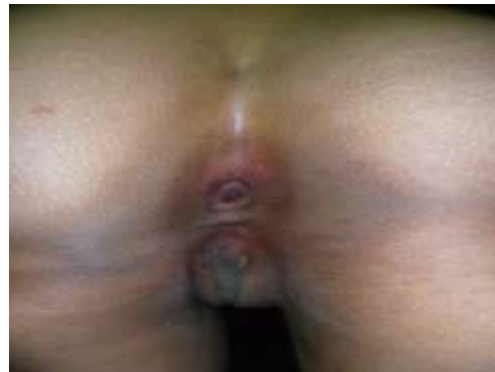D.- Diámetro: se mide el diámetro del orificio anal. Algunos autores mencionan que ante el hallazgo de una dilatación mayor de 0,5 cm. que permanezca así aún después de cesar una separación suave de los glúteos, que por lo menos se haya mantenido durante 30 a 60 segundos, se deben sospechar maniobras sexuales a nivel anal. Muram, sugirió que una dilatación anal mayor de 02 cm. en ausencia de materia fecal en la ampolla rectal, es un signo específico, que puede conllevar según el caso, a alta sospecha de abuso sexual. El médico debe tener en cuenta que hay diversas causas de hipotonía anal como el estreñimiento crónico, la parasitosis intestinal, la enterocolitis, procesos inflamatorios, patologías neurológicas y la desnutrición, entre otros, y por lo tanto se requieren de otros signos, indicios y pruebas adicionales que le den a este hallazgo el peso que merece dentro de su contexto.

⁹⁶ Texto de Medicina Legal, por Eduardo Vargas Alvarado, Año 1999, Pág.: 258.

⁹⁷ Texto de Medicina Legal, por Emilio Federico Pablo Bonnet, Año 1967, Pág.: 359.

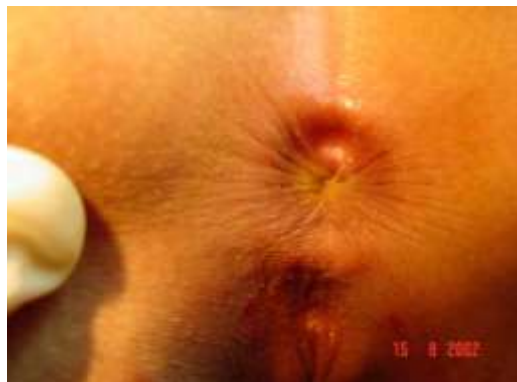

Ano infundibuliforme

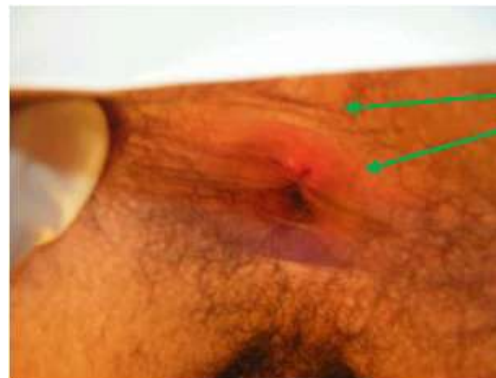

Por lo anterior, sea cual fuere el caso, siempre se deben correlacionar, entre si, la totalidad de los hallazgos clínicos a nivel anal y perianal, así como otras evidencias físicas encontradas y la información proporcionada por la víctima.

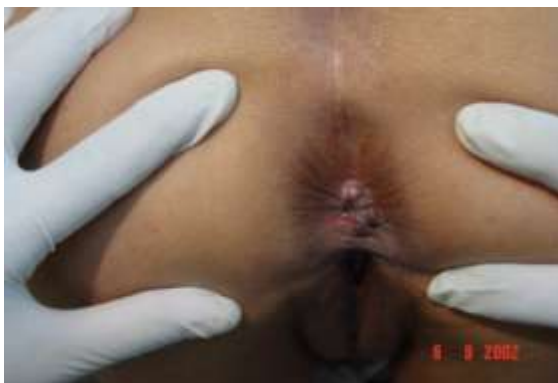E.- Pliegues perianales: también denominados “pliegues radiados”, se distribuyen uniformemente en la región perianal, con una disposición radiada simétrica (a manera de “aro de bicicleta”), y convergen hacia el centro virtual o interior del orificio anal. En algunos casos, a simple vista, se puede observar el borramiento parcial o total de los pliegues perianales, ya sea por tumefacción y otros signos inflamatorios (hecho reciente) o “aplanamiento” (hecho antiguo y/o repetitivo).



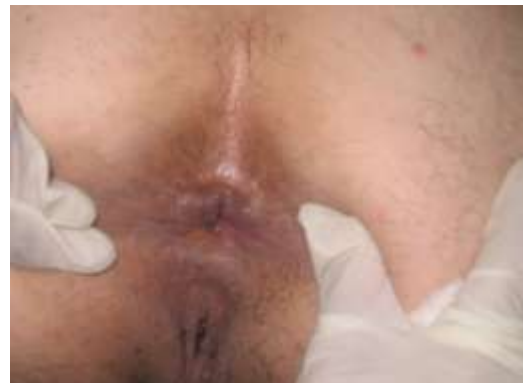Pliegues perianales



Borramiento de pliegues



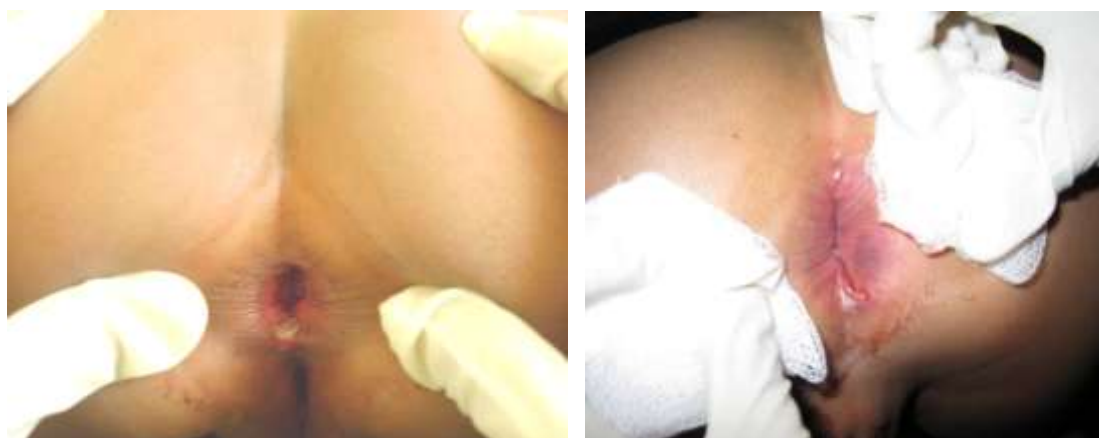Repliegue perianal y asimetría de los pliegues radiados



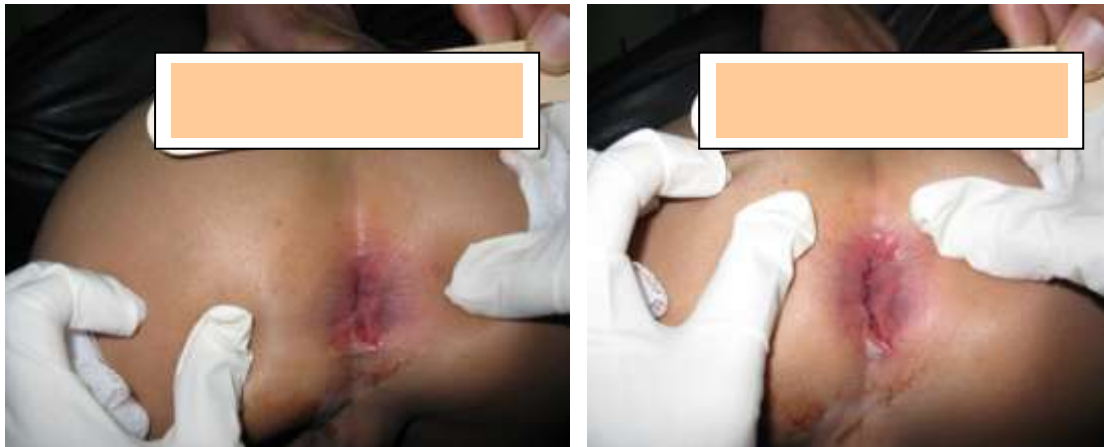7.7.4.- Evaluación de la región anal y perianal:

A.- Cuadro comparativo entre signología reciente y antigua:

| Signos de coito contranatura reciente | Signos de coito contranatura antiguo |
|--|---|
| Criterios Mayores | |
| Presencia de "Fisura" o "Desgarro reciente". | Presencia de cicatriz (es) hipocrómica o hiperocrómica ("lineal", "en banda" o "en franja"). |
| Presencia de Signos Vitales Perilesionales: Hemorragia, equímosis, tumefacción, edema y/o congestión. | Presencia de Repliegues perianales tipo "plicomas". |
| | Presencia del "Rodete Fibroso". |
| Presencia de lesiones venéreas ó ITS | Presencia de lesiones venéreas ó ITS |
| Criterios Menores | |
| Borramiento parcial ó total de la disposición radiada de los pliegues perianales (por tumefacción, edema). | Borramiento parcial ó total, de la disposición radiada de los pliegues perianales (por "aplanamiento"). |
| Presencia de asimetría de la disposición radiada de los pliegues perianales (por tumefacción, edema). Criterio Menor. | Presencia de asimetría de la disposición radiada de los pliegues perianales (por "aplanamiento" ó "repliegues"). Criterio Menor. |
| Presencia de hipotonía y/o "dilatación del orificio anal". Criterio Menor. | Presencia de hipotonicidad y/o "dilatación del orificio anal". Criterio Menor. |
| Presencia de "espasmo anal por dolor". Criterio Menor. | |
| Presencia de otras lesiones | Presencia de otras lesiones |



Signos de Coito contranatura reciente



B.- Lesiones en el área Anal:

Las lesiones encontradas se describirán, indicando su ubicación según el sentido del Cuadrante Horario de Lacassagne (de la I hasta las XII horas).

Para Bonnet,⁹⁸ “el canal ano-rectal se dilata con mucha mayor facilidad que el vulvovaginal, por lo que puede permitir la penetración de un pene en erección. Sin embargo, en caso de violencia se registran algunos de los caracteres que siguen:

- 1.- Desgarro triangular en horas VI,
- 2.- Desgarro de algunos de los pliegues anales,
- 3.- Desgarros rectoperineales en caso de gran violencia,
- 4.- Contusiones a nivel de las caras internas de los genitales, en la proximidad del orificio anal,
- 5.- Orificio doloroso al tacto rectal,
- 6.- “Estupor” del orificio, es decir dilatación atónica del ano como resultado de su dilatación brusca y violenta,
- 7.- Hemorragia incoercible en caso de desgarros o rupturas de las paredes anorrectales o perineales,
- 8.- Congestión y edema más o menos intenso de las regiones vecinas,
- 9.- Infección gonocócica o sifilítica,
- 10.- Infecciones triviales, y
- 11.- Rastros de esperma

El autor Mario Rivas Souza, nos dice en su obra que “es de fundamental importancia dejar claramente establecido que el coito por vía anorrectal no consentido determina, en todos los casos sin excepción, lesiones de mayor o menor jerarquía. Precisamente en el caso de violación por vía anorrectal, es posible determinar, sin temor a equivocarse, si se trata de una relación que no contó con el consentimiento de la víctima, debido a que es completamente distinto el resultado del coito por esta vía del que se logra por vía anterior o vaginal en casos de violación... y explica que la penetración por vía anorrectal, contra la voluntad del accedido, provoca la contracción esfinteriana, que en forma intensa se resiste, oponiéndose al acceso, el cual sólo se logra si se provocan lesiones que van desde

⁹⁸ Texto de Medicina Legal, por Emilio Federico Pablo Bonnet, Año 1967, Pág.: 360.

simples excoriaciones o equímosis, hasta desgarros de pequeña o gran magnitud, como el de horas VI, de forma triangular, con base en el margen anal y vértice en el periné, llamado Signo de Wilson Johnston⁹⁹.

Mario Rivas Souza,¹⁰⁰ también nos dice entre los signos de violencia a encontrarse:

- a) Excoriaciones de la mucosa,
- b) Equímosis,
- c) Desgarros (siendo frecuente el de horas VI, ya descrito),
- d) Parálisis antálgica esfinteriana, o signo de la "O" positiva, ó "dilatación del esfínter" entre 1.2 hasta 2.5 cmts., provocado por el intenso dolor originado por las lesiones existentes.
- e) Roturas de la mucosa anal – según Hofmann,
- f) Rubicundez,
- g) Deformación infundibuliforme del ano, por la retracción hacia arriba del ano,
- h) Laceraciones o grietas de la mucosa anal,
- i) Signos subjetivos: escozor, dolor o malestar que notan las víctimas al andar y sobre todo durante la defecación.

De la misma forma, Eduardo Vargas Alvarado,¹⁰¹ nos dice: "como signos de violencia reciente pueden citarse:

- a) Desgarro triangular en horas VI,
- b) Desgarros de algunos de los pliegues anales,
- c) Desgarros recto-perineales, y
- d) Hemorragia incoercible en desgarros de paredes anorrectales o perineales"

Por otra parte, Juan Antonio Gisbert Calabuig,¹⁰² en relación a las lesiones locales anorrectales, nos dice que "el paso del pene en erección a través del ano significa un traumatismo capaz de originar lesiones. Sin embargo, en la mayor parte de los casos están ausentes, porque la introducción del pene no es brusca, sino que vá precedida de tentativas lentas que dilatan gradualmente el orificio anal. Quiere esto decir que la producción de estas lesiones locales depende de dos factores: **violencia** con que se ha realizado el acto sexual antinatural y **desproporción de volumen entre las partes anatómicas**. En los casos en que la introducción del pene en el conducto rectoanal, y más concretamente a través del orificio rectoanal, haya sido brusca y acompañada de violencia, se producirán lesiones resultantes de la forzada distensión del ano, que asumen la forma de:

- a) Excoriaciones,
- b) Laceraciones,
- c) Desgarros o grietas de la mucosa y de los pliegues radiados de la piel,
- d) Tumefacción,
- e) Hemorragia,
- f) Reacciones inflamatorias (que varían desde la rubicundez a la supuración),
- g) Parálisis del esfínter anal con dilatación de este orificio y una disposición en embudo del ano (como resultado de una contractura refleja del músculo elevador, con punto de partida en las lesiones anales, que hunde y deprime los tejidos que rodean este orificio),
- h) Otros trastornos subjetivos: escozor, dolor o malestar que notan las víctimas al andar y sobre todo durante la defecación".

⁹⁹ Texto de Medicina Forense, por Mario Rivas Souza, Año 2001, Pág.: 202.

¹⁰⁰ Texto de Medicina Forense, por Mario Rivas Souza, Año 2001, Pág.: 202 y 203.

¹⁰¹ Texto de Medicina Legal, por Eduardo Vargas Alvarado, Año 1999, Pág.: 258.

¹⁰² Texto de Medicina Legal y Toxicología, por Juan Antonio Gisbert Calabuig, Año 1999, Pág.: 501 y 502.

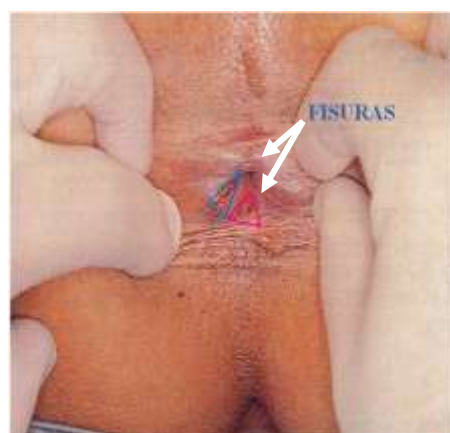
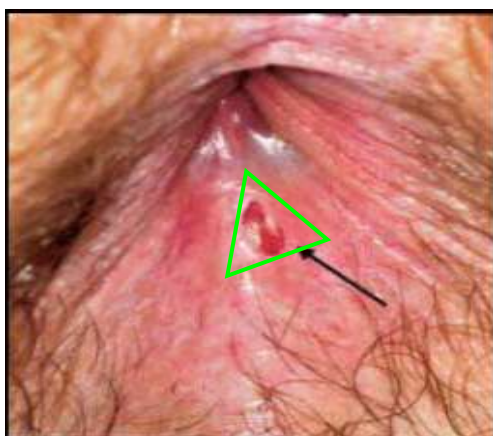
Para José Ángel Patitó, ¹⁰³ en caso de violencia se pueden ver:

- 1) Congestión, edema y rubicundez,
- 2) Desgarros y hemorragias comúnmente en horas VI ó XII,
- 3) Orificio anal doloroso,
- 4) “Estupor anal”, osea dilatación atónica como consecuencia de una dilatación brusca y violenta con borramiento de los pliegues”.

Para Leo Julio Lencioni, ¹⁰⁴ la presencia de lesiones, que a continuación se describen, se relacionan con la brusquedad, violencia en el acto o desproporción anatómica, su jerarquía es variable:

- 1) Excoriaciones, fisuras, desgarros en la mucosa o en los pliegues radiados.
- 2) Acompañados de una hemorragia de poca trascendencia o bien grave, incoercible.
- 3) Presencia de equimosis o hematomas
- 4) En estas lesiones se van sucediendo las diversas etapas del proceso inflamatorio, hasta la cicatrización,
- 5) Refiere que según Vargas Alvarado, los desgarros suelen observarse con mayor frecuencia entre las horas XI a I.
- 6) Se ha descrito un desgarro en horas VI, de forma triangular, que constituye el signo de Wilson Johnston (con vértice hacia la luz y base en el margen anal o hacia el examinador),
- 7) Parálisis del esfínter anal u oclusión refleja (“estupor”) del mismo, producido por el dolor.
- 8) Dilatación del orificio anal hasta 2.0 cmts. de diámetro, acompañada de incontinencia fecal, con duración de uno a dos días.
- 9) La tonicidad del esfínter está muy disminuída,
- 10) Ruptura del esfínter anal, lesiones del recto, desgarros rectoperineales, fístulas rectovaginales.
- 11) Molestias al caminar y defecar.
- 12) Ano infundibuliforme, ó disposición en embudo, lesión inespecífica debido a la contractura del músculo elevador del ano causada por el dolor,
- 13) Contusiones próximas al orificio anal,
- 14) Signos de contagio de enfermedades venéreas, “Presencia de esperma”

SIGNO DE WILSON JHONSTON



¹⁰³ Texto de Medicina Legal, por José Ángel Patitó, Año 2000, Pág.: 325.

¹⁰⁴ Texto Los Delitos Sexuales, por Leo Julio Lencioni, Año 2002, Pág.: 106 - 108.

Hugo Rodríguez Almada,¹⁰⁵ nos dice que “la lesión anal más típica de la penetración anal es la lesión de Wilson Johnston, un desgarro triangular con vértice luminal y base en el margen anal a nivel del rafe medio (a la hora VI, si la víctima es examinada en posición genupectoral). Otras lesiones anales: la fisura anal es una entidad de alta prevalencia en la edad pediátrica. Se la asocia con constipación, diarrea y a veces es idiopática. Como hallazgo aislado, no debería motivar sospechas de abuso sexual. Ni la Anitís, ni la Proctitis (salvo que sean causadas por un agente de transmisión sexual), ni el prolapso rectal, deben orientar al diagnóstico de abuso sexual. El llamado ano entreabierto y el ano infundibuliforme o “en embudo”, se han señalado como signos de actividad sexual por vía anal. Sin embargo, uno y otro son en realidad variantes anatómicas, presentes en muchos niños y niñas normales, no abusados. Su presencia, como hallazgo aislado, no es relevante para el diagnóstico de abuso y ni siquiera se puede considerar una lesión. Sin embargo, tienen un valor para el diagnóstico cuando están asociadas a:

- + Borramiento total o parcial de los pliegues radiados,
- + Equimosis perianal,
- + Desgarro anal,
- + Disfunción esfinteriana,
- + Alegación de la niña o el niño,
- + Competencia esfinteriana, trastornos funcionales del esfínter anal,
- + La incontinencia fecal y el “ensuciamiento” sin lesión anatómica traumática asociada no suele ser resultado de la penetración rectal.
- + Enfermedades de transmisión sexual”

Simonin señala que “libremente consentido el coito anal no deja ninguna huella, pero el franqueo forzado del esfínter en contracción defensiva produce un verdadero traumatismo que provoca a menudo lesiones significativas, visibles durante algunos días solamente: son las erosiones producidas por las uñas, sanguinolentas, supurantes, de algunos milímetros de largo, dispuestas paralelamente a los pliegues radiales, alrededor de la mucosa, un poco por detrás del margen del ano, erosiones que no hay que confundir con fisuras patológicas. La marcha, la defecación, el tacto rectal ocasionan dolores, quemazón en la región anal. A veces un coito brutal provoca un estallido del orificio con desgarros más o menos profundos, que se sitúan en la línea media cerca del rafe. De una manera general, las lesiones graves rectales son más frecuentes por causa de cuerpos extraños que por el miembro viril, salvo cuando se trata de niños. El descubrimiento de las manchas de esperma en el contorno del ano confirma el acto contranatural. En ciertos casos puede presentar enfermedades venéreas: Chancro sifilítico del ano y la Blenorragia rectal”¹⁰⁶.

Gisbert Calabuig, al respecto añade: “Es mucho más frecuente que las lesiones sean leves y discretas, caso en que un examen superficial puede pasar por alto tales vestigios. Estas lesiones locales evolucionan, por lo general, en un plazo muy breve, de ordinario menor de 5 días. Si las lesiones han sido más extensas y las condiciones locales y generales de la víctima son desfavorables, se necesitan plazos mayores, que en los casos extremos pueden llegar a 10 ó 15 días”¹⁰⁷.

¹⁰⁵ Texto de Medicina Legal de la mujer y del niño, por Hugo Rodríguez Almada, Año 2007, Pág. 136 – 141.

¹⁰⁶ Texto de Medicina Legal Judicial, por C. Simonin, Año 1955, Págs.: 395-396

¹⁰⁷ Texto de Medicina Legal y Toxicología, por Juan Antonio Gisbert Calabuig, Año 1999, Pág.: 502.

Inclusive Leo Julio Lencioni nos dice que “el examen de la región anal puede no encontrar lesiones, por alguna de las siguientes causas:

- a) Que el coito anal haya sido sin violencia, es decir consentido,
- b) Que la penetración del pene no haya sido brusca, lo que dilata progresivamente el orificio anal,
- c) Al uso de lubricantes.

Además afirma que los tejidos del ano y el recto son elásticos, lo cual justifica que no siempre se encuentran lesiones”¹⁰⁸

Cabe recalcar que el tiempo de cicatrización de las lesiones a este nivel, es variable y no guarda relación cronológica necesariamente con la reparación de las lesiones himeneales, sino con la severidad del daño producido, pudiendo variar desde menos de 05 días hasta 10 ó 15 días inclusive en casos graves (Gisbert Calabuig), recomendando un promedio de 07 a 10 días, pero en casos crónicos con interferencia de infección lleva semanas (Leo julio Lencioni).

Eduardo Vargas Alvarado nos dice que “como signo de coito anal habitual, el único criterio actualmente admisible como sugestivo son las cicatrices antiguas en el ano. Otros signos a los que los textos tradicionales atribuían en carácter de indicadores de pederastía, el ano infundibuliforme, el borramiento de los pliegues radiados, la piel anal hiperqueratótica y la eversión mucocutánea, han perdido valor médico legal. El ano infundibuliforme es tan poco frecuente que se duda de su existencia y, a lo sumo, se le considera una variante anatómica, lo mismo que el borramiento de pliegues radiados. La piel anal hiperqueratótica, plateada, brillante, puede verse en caso de hemorroides y de oxiuriasis. En cuanto a la eversión mucocutánea, se observa en el estreñimiento crónico”¹⁰⁹.

Las cicatrices a nivel anal se describen como zonas lisas, blanca “nacaradas”, (cicatrices hipocrómicas) o negruzcas (cicatrices hiperocrómicas), según hayan comprometido la profundidad del tejido (superficial o profundo), pudiendo ser lineales finas, gruesas, “en banda” y/o “en franja”.

Por otro lado se debe tener en cuenta que las maniobras repetidas en el esfínter anal, pueden producir hipotonía sin haber lesión. Igualmente, cuando no se ofrece resistencia a la penetración anal, puede no encontrarse lesiones a este nivel.

También Luis Castro Eguiluz,¹¹⁰ nos señala como signos de coitos frecuentes y por consiguiente antiguos, se consideran:

- 1) Desaparición de los pliegues,
- 2) Ano infundibuliforme,
- 3) Cicatrices de lesiones causadas anteriormente,
- 4) Relajación del esfínter anal”

¹⁰⁸ Texto Los Delitos Sexuales, por Leo Julio Lencioni, Año 2002, Pág.: 107.

¹⁰⁹ Texto de Medicina Legal, por Eduardo Vargas Alvarado, Año 1999, Pág.: 258 y 259.

¹¹⁰ Compendio de Medicina Legal, por Luis Castro Eguiluz, Año 1986, Pág.: 98.

Por otra parte, Mario Rivas Souza,¹¹¹ afirma que los coitos anales crónicos se caracterizan por:

- a) Dilatación del esfínter por abertura de los pliegues radiados,
- b) Llegando a borrarse los pliegues radiados en forma parcial o total y existe pérdida parcial o total de heces fecales”

Para los casos crónicos o de coito contranatura de antigua data, Leo Julio Lencioni señala los siguientes signos:

- 1) Signos de contagio venéreo,
- 2) Presencia de esperma,
- 3) Cicatrices de antiguas fisuras,
- 4) Piel queratinizada y/o engrosada en las proximidades del ano,
- 5) Laxitud del esfínter anal,
- 6) Pérdida de los pliegues radiados por falta de tonicidad del esfínter, considerado de poco valor por Hoffman, Bonnet y Achával.
- 7) Deformación infundibuliforme del ano (“en embudo”) o signos del elevador del ano, considerado de poco valor y baja frecuencia,
- 8) Relajación del esfínter, que puede ser acompañada de incontinencia fecal. Si el esfínter externo se dilata más de 15 mm, luego de 30 segundos de observación, se le considera como un signo de repetidas penetraciones,
- 9) Hiperpigmentación de la mucosa,
- 10) Desaparición de los pliegues,
- 11) Rodete fibroso que rodea al ano,
- 12) Signo de la dilatación anal refleja – Hoobs y Wynne, y que Bonnet lo denomina **ano en diafragma**, pudiendo llegar la dilatación del orificio anal hasta 2.0 cms.
- 13) Congestión venosa anal en el margen del ano (color púrpura, azul o negro),
- 14) Verrugas anales que pueden deberse al virus del Papiloma Humano.

Por otra parte también describe los siguientes signos en el homosexualismo pasivo:¹¹²

- a) Desaparición de los pliegues radiados(signo considerado de poco valor),
- b) Pequeñas cicatrices blancas o rosadas en la piel y mucosa,
- c) Dilatación del esfínter del ano y pérdida del tono del mismo,
- d) Ano infundibuliforme (signo muy discutido),
- e) Dilatación refleja del ano,
- f) Extensa congestión venosa,
- g) Enrojecimiento y engrosamiento de la piel,
- h) Rodete fibroso de 2.0 mm, que rodea al ano, tanto en hombres como en mujeres.
- i) Hiperpigmentación de la mucosa,
- j) *** Las hemorroides de moderada intensidad, presentes en el homosexual pasivo, pueden aumentar el tono del esfínter.”

Para Simonin, “la práctica habitual de la pederastía pasiva hace sufrir a la región anal deformaciones particulares:¹¹³

¹¹¹ Texto de Medicina Forense, por Mario Rivas Souza, Año 2001, Pág.: 203.

¹¹² Texto Los Delitos Sexuales, por Leo Julio Lencioni, Año 2002, Pág.: 108 – 111.

¹¹³ Texto de Medicina Legal Judicial, por C. Simonin, Año 1955, Págs.: 397-398.

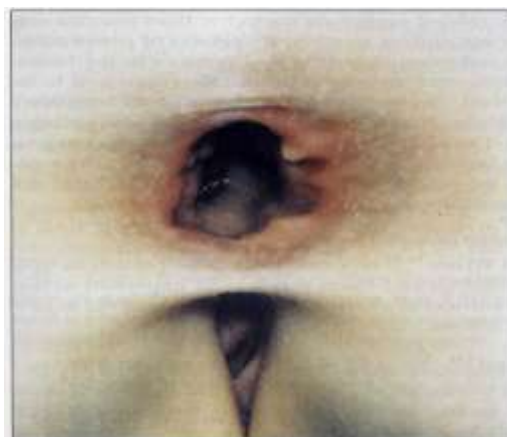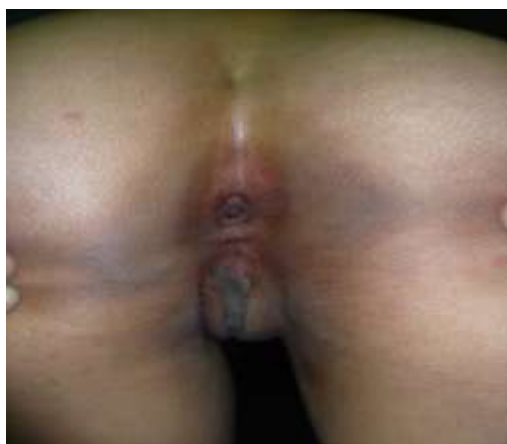- El ano se hunde en el periné, mientras se produce un relajamiento del esfínter,
- La deformación infundibuliforme del ano no es constante y se encuentra, aparte de la pederastía, en los sujetos mayores y delgados,
- El relajamiento del esfínter es el mejor signo, cuando existe,
- Se observa antes, la desaparición de los pliegues radiados del ano,
- El ano se hace fácilmente dilatable, deja penetrar el dedo sin oponer gran resistencia, en un estado más avanzado, la abertura permanente del ano trae consigo la incontinencia más o menos completa de las materias fecales,
- Los hábitos pederásticos favorecen el desarrollo de las regadías, de los condilomas,

Para Gisbert Calabuig, en los “atentados anales crónicos sólo tienen valor diagnóstico, la eventual existencia de esperma anorrectal y la transmisión sexual de enfermedades venéreas, ya que los antiguos signos de la pederastía pasiva descritos por Tardieu (deformación infundibuliforme del ano, relajación del esfínter, formación de excrecencias o crestas, y estado inflamatorio crónico de la mucosa anal) carecen en realidad de todo valor. Sí puede tener utilidad diagnóstica la comprobación de una laxitud del esfínter anal y sobre todo de cicatrices de antiguas fisuras”¹¹⁴.

7.7.5.- EXAMEN DEL TONO DEL ESFINTER ANAL:

Se ha reportado que basta un solo hecho de violencia sexual anal, para que se produzcan desgarros parciales o completos, que comprometen el tono del esfínter anal y la continencia fecal.^{115, 116, 117.}

Aunque las evidencias son variables, la mayoría de autores demostraron una relación inversa entre la presión máxima del esfínter en reposo y el número estimado de los actos de relaciones sexuales anales.^{118, 119, 120.}



Ano Hipotónico

¹¹⁴ Texto de Medicina Legal y Toxicología, por Juan Antonio Gisbert Calabuig, Año 1999, Pág.: 502

¹¹⁵ Crass, R. A., Tranbaugh, R. F., Kudsk, K. A., Trunkey, D. D. Colorectal foreign bodies and perforation. *Am. J. Surg.* 142:85–88, 1981.

¹¹⁶ Barone, J. E., Yee, J., Nealon, T. F. Management of foreign bodies and trauma of the rectum. *Surg. Gynecol. Obstet.* 56:453–457, 1983.

¹¹⁷ Rakotomalala, L., de Parades, V., Parisot, C., Atienza, P. Ruptures multiples dusphincter interne après viol anal: une cause peu connue d'incontinence anale. *Gastroenterol. Clin. Biol.* 20:1142–1143, 1996.

¹¹⁸ Evans, B. A., Bond, R. A., Macrae, K. D. Sexual behaviour in women attending a genitourinary medicine clinic. *Genitourin Med.* 64:43–48, 1988.

¹¹⁹ Chun, A. B., Rose, S., Mitrani, C., Silvestre, A. J., Wald, A. Anal sphincter structure and function in homosexual males engaging in anoreceptive intercourse. *Am. J. Gastroenterol.* 92:465–468, 1997.

¹²⁰ Miles, A. J. G., Allen-Mersh, T. G., Wastell, C. Effect of anoreceptive intercourse on anorectal function. *J. R. Soc. Med.* 86:144–147, 1993.

7.7.8.- CONCLUSIONES EN LOS CASOS DE EVALUACIÓN DE LA REGIÓN ANAL (AMBOS SEXOS):

Las conclusiones médicos legales se deberán dar dentro del contexto del caso integrando todos los hallazgos médico legales encontrados durante la evaluación integral, fundamentados en la exploración del área anal. Así tenemos:

- **No permite el examen médico legal:**
Cuando la persona a evaluar (mayor o menor), no desea ser examinada.
- **No presenta signos de coito contranatura:**
Ausencia de signos traumáticos en la región anal.
- **No presenta signos de acto contranatura:**
Ausencia de signos traumáticos en la región anal.
- **Presenta signos de coito contranatura reciente:**
Presencia de lesiones recientes como fisuras ó desgarros (sigue el sentido y la dirección del pliegue anal desde la línea anocutánea, hacia el interior), signos vitales perilesionales (hemorragia, equimosis, congestión, edema y/o tumefacción), disminución del tono externo del esfínter anal (“hipotonía externa”) o con “espasmo anal” (“hipertonía interna”), alteraciones de los pliegues perianales (“distorsión” de la disposición radiada, como “borramiento” y “asimetría” de los pliegues anales, por la presencia del edema y/o de la tumefacción).
- **Presenta signos de acto contranatura reciente:**
Presencia de lesiones recientes como: una solución de continuidad– **erosión** – que cruza tangencial u oblicuamente 02 ó más pliegues anales, y acompañarse o no de signos vitales perilesionales (hemorragia, equimosis, congestión, edema y/o tumefacción), disminución del tono externo del esfínter anal (“hipotonía externa”) o con “espasmo anal” (“hipertonía interna”), alteraciones de los pliegues perianales (“distorsión” de la disposición radiada, como “borramiento” y “asimetría” de los pliegues anales, por la presencia del edema y/o de la tumefacción).
- **Presenta signos de coito contranatura antiguo:**
Presencia de cicatriz (es) en la región anal (hipocrómica(s) y/o hipercrómica(s), hipertrófica(s) y/o deprimida(s) (que sigue el sentido y dirección del pliegue anal), disminución del tono del esfínter anal (“hipotonía” leve, moderada ó marcada/severa), alteraciones de los pliegues anales (“borramiento” parcial o total y/o “asimetría” de disposición radiada de los pliegues anales, “por aplanamiento”), “repliegues” tipo “plicomas” (d/c lesiones vasculares y/o enfermedad hemorroidal), presencia de lesiones venéreas, y/o rodete fibroso.
- **Presenta signos de acto contranatura antiguo:**
Presencia de cicatriz (es) en la región anal (hipocrómica(s) y/o hipercrómica(s), hipertrófica(s) y/o deprimida(s), que cruza tangencial u oblicuamente 02 ó más

pliegues anales). Puede ser un signo solitario o también acompañarse de lo siguiente: disminución del tono del esfínter anal (“hipotonía” leve, moderada ó marcada/severa), alteraciones de los pliegues anales (“borramiento” parcial o total y/o “asimetría” de disposición radiada de los pliegues anales, “por aplanamiento”), “repliegues” tipo “plicomas”.

- **Presenta signos de coito contranatura antiguo con lesiones recientes:**
Una combinación de las dos conclusiones anteriores en relación al coito contranatura – reciente y antiguo - (en donde sobre un fondo antiguo se añade(n) lesión(es) reciente(s)).
- **Presenta signos de acto contranatura antiguo con lesiones recientes:**
Una combinación de las dos conclusiones anteriores en relación al acto contranatura – reciente y antiguo - (en donde sobre un fondo antiguo se añade(n) lesión(es) reciente(s)).
- **Presenta signos de ano marcadamente hipotónico:**
Presencia de marcada hipotonicidad anal, la cual puede dar al mismo la forma tubular o infundibuliforme. No se encuentran lesiones recientes ni antiguas.
- **Presenta signos de Infección de transmisión sexual**
Presencia de lesiones de tipo venérea (condilomas, úlceras genitales, verrugas, etc.). Sugerir la evaluación y tratamiento por la especialidad médica respectiva.

IMPORTANTE: La ausencia de lesiones en la Región Anal, por ejemplo en: Ano Tubular y Ano Infundibuliforme, y, en el caso de la Región Genital, el Himen Dilatable ó Complaciente y el Himen Dilatado ó Distendido, no son excluyentes de la ocurrencia de una agresión sexual. Si el relato de la posible víctima y el contexto del caso lo ameritan se procurará sugerir a la autoridad competente se realice la evaluación psicológica, para la determinación de probable daño psíquico producido.

8.- PERENNIZACIÓN DE LOS HALLAZGOS

Los hallazgos físicos son la mejor evidencia. De ahí la importancia de registrarlos con una descripción detallada de sus características, ubicación, etc., en los anexos correspondientes del Informe Pericial.

La perennización, debe contar con la aprobación de la (del) examinada (o). Se puede emplear:

8.1.- Diagramas:

Se utilizarán diagramas de las áreas topográficas para ilustrar los hallazgos del examen clínico-forense mediante (dibujos).

8.2.- Fotografías:

- Para garantizar la calidad de las fotografías se debe contar con un adecuado equipo fotográfico (de preferencia cámara digital para su registro y obtención

oportuna). Asegurar una adecuada fuente de luz en lo posible de origen natural y/o blanca.

- En toda toma fotográfica debe aparecer el número del certificado médico legal, tomando fotos de conjunto, incluyendo un testigo métrico (regla u objeto a comparar).
- El material fotográfico recolectado se dejará con la copia del dictamen pericial y se archivará en la Institución, bajo Cadena de Custodia.
- En el ítem de Observaciones del sistema informático, se consignará la toma de las fotografías y se informará que el material fotográfico se encuentra a disposición de la autoridad y/o del personal médico autorizado.

- Se debe cumplir con las normas establecidas en la Guía para la toma de fotografías del Instituto de Medicina Legal.

8.3.- Video:

De ser posible, se deberá grabar en video las pericias realizadas y se rotulará con el número del certificado médico legal y la fecha en que se realizó.

9.- DERIVACIONES:

Una vez terminada la evaluación médica, el personal administrativo deberá proporcionar información y orientar a las usuarias respecto a cómo acceder al servicio de la Unidad de Víctimas y Testigos o de las Instituciones que pueden brindarles ayuda profesional en el área de su localidad.

Se puede brindar, a solicitud de la evaluada o su acompañante, el nombre de la División Médico Legal donde se evaluó, la dirección, el horario de atención y el número telefónico si lo hubiera.

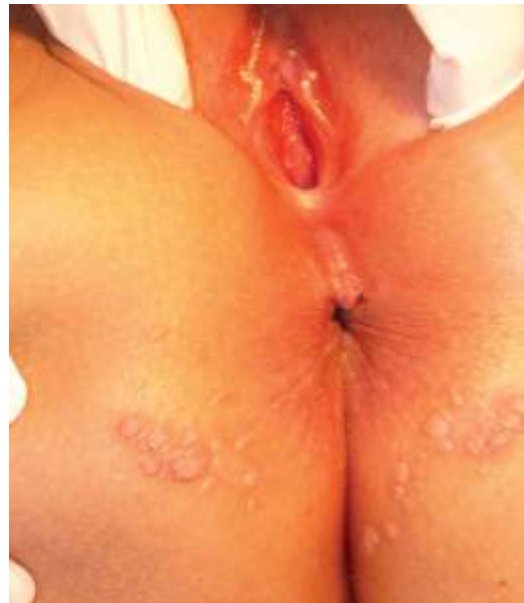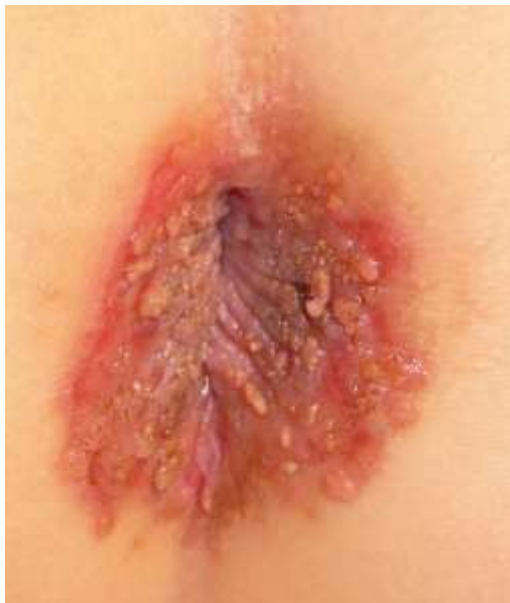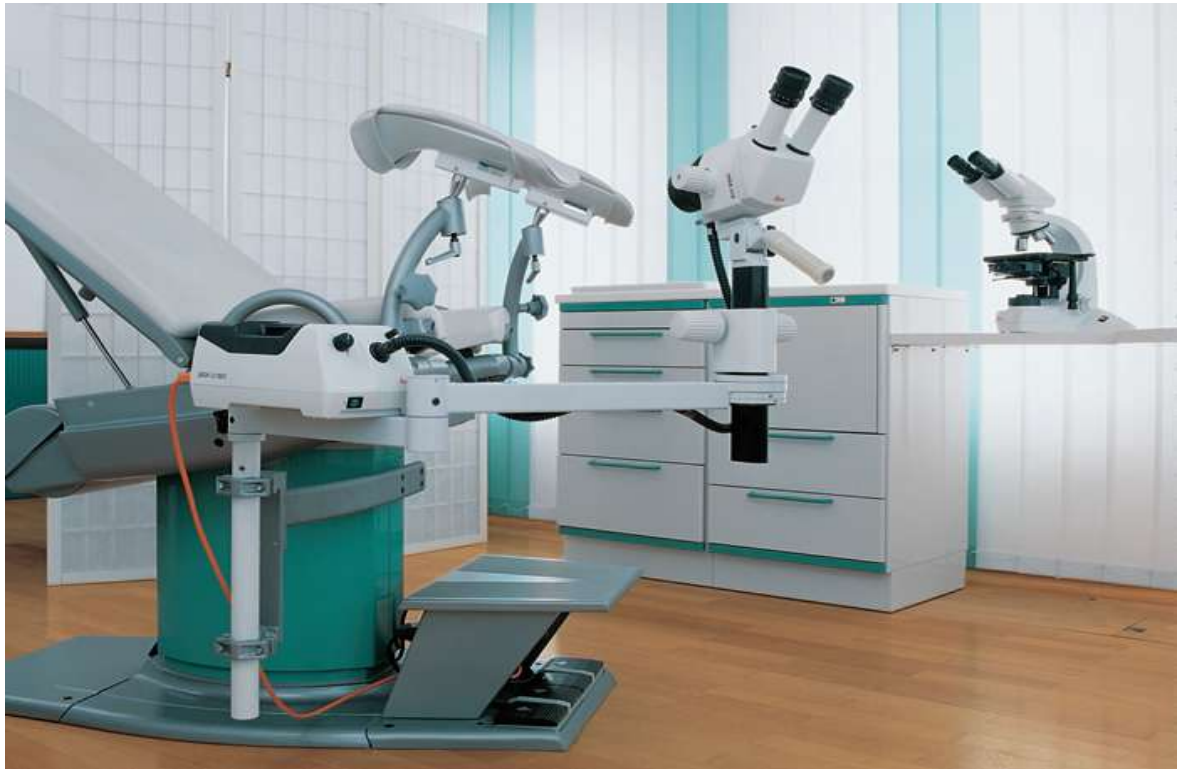10.- EXAMEN DE LA REGIÓN ANAL CON COLPOSCOPIO:

Al igual como se vió en la parte correspondiente a la región genital, el uso del Colposcopio para la visualización de la región anal, provee considerables ventajas sobre la sola observación simple con el ojo humano porque:

- Magnifica el área observada (con los signos y hallazgos correspondientes).
- Provee una mejor iluminación (propia del equipo).
- Puede ser usado con una cámara fotográfica para perennizar los hallazgos.
- Puede ser usado con una videocámara, perennizándose de esta manera los hallazgos y los cambios de los mismos durante la evaluación dinámica de los genitales y de la región anal, para futuras visualizaciones por la autoridad competente, evitándose la re-victimización.

Está descrito, que el uso del Colposcopio incrementa la frecuencia de hallazgos de lesiones genitales a 64 – 87%, correspondiendo los más altos porcentajes a los

hallazgos realizados con el uso conjunto de alguna técnica de tinción y colposcopia^{121, 122, 123, 124.}



¹²¹ Jones, J. S., Rossman, L., Wynn, B. N., Dunnuck, C., & Schwartz, N. (2003). Comparative analysis of adult versus adolescent sexual assault: Epidemiology and patterns of anogenital injury. *Academic Emergency Medicine: Official Journal of the Society for Academic Emergency Medicine*, 10(8), 872-877.

¹²² Sachs, C. J., & Chu, L. D. (2002). Predictors of genitorectal injury in female victims of suspected sexual assault. *Academic Emergency Medicine: Official Journal of the Society for Academic Emergency Medicine*, 9(2), 146-151.

¹²³ Slaughter, L., & Brown, C. R. (1992). Colposcopy to establish physical findings in rape victims. *American Journal of Obstetrics and Gynecology*, 166(1 Pt 1), 83-86.

¹²⁴ Slaughter, L., Brown, C. R., Crowley, S., & Peck, R. (1997). Patterns of genital injury in female sexual assault victims. *American Journal of Obstetrics and Gynecology*, 176(3), 609-616.

11.- EXAMEN CON LUCES FORENSES: (Lámpara de Wood, Bluemax BM500)

La lámpara de Wood es un aparato de iluminación con un filtro de óxido de níquel que retiene toda la luz, excepto algunos rayos violeta del espectro visible y con longitudes de onda ultravioleta de 365 nm.

La luz ultravioleta de la lámpara de Wood, causa la fluorescencia de ciertos hongos, bacterias, químicos y semen,^{125, 126} a causa de su bajo costo y fácil uso ha sido aceptado como elemento de screening en las unidades de evaluación de víctimas de delitos contra la libertad sexual.^{127, 128} diversos estudios han demostrado que la luz de la lámpara de Wood es inespecífica, y no permite diferenciar las manchas de semen de las producidas por otros elemento biológicos y/o químicos,^{129 130}

La mayor fluorescencia del semen se ha identificado entre 420 a 450nm, por lo que se ha planteado la posibilidad de utilizar elementos que permitan trabajar con otros rangos de luz, uno de ellos es el BLUEMAXX BM500, que es una lámpara de mano con forma de linterna con un filtro de color naranja adjunto, emite luz (no ajustable) en longitudes de onda entre 390 y 500 nm, En la detección de manchas de semen la lámpara de Wood tuvo una sensibilidad de 0% (95% CI = 0% a 7.4%) y su especificidad fue de 92.3% (95% CI = 89.9% a 94.3%); el BM500 tuvo una sensibilidad de 100% (95% CI = 92.6% a 100%) y una especificidad de 94.2% (95% CI = 92.1% a 95.9%); asimismo cuando se estudió la correcta identificación de las manchas de semen de entre un conjunto de otras manchas, al lámpara de Wood tuvo una sensibilidad de 0% (95% CI = 0% a 18.5%) y el MB500 tuvo una sensibilidad de 83.3% (95% CI = 58.6% a 96.4%).¹³¹ Por lo que la evidencia indica que el uso de las luces alternativas (BLUEMAXX BM500) es superior a la lámpara de Wood, y su costo y manejo son similares a la lámpara de Wood.¹³²

Adicionalmente también existe la LUZ ALTERNATIVA 370 A 500 NM que es útil para la identificación de las manchas de semen en la ropa, su uso en la detección de manchas en la piel es muy limitado.



¹²⁵ Pomeranz A, Fairley J. The systemic evaluation of the skin in children. *Pediatr Clin North Am.* 1998; 45:49–63.

¹²⁶ Caplan RM. Medical uses of the Wood's lamp. *JAMA.* 1967; 202:123–6.

¹²⁷ Gabby T, Winkleby M, Boyce W. Sexual abuse of children. The detection of semen on skin. *Am J Dis Child.* 1992; 146:700–3.

¹²⁸ Lynnerup N, Hjalgrim H. Routine use of ultraviolet light in medicolegal examinations to evaluate stains and skin trauma. *Med Sci Law.* 1995; 35:165–8.

¹²⁹ Santucci K, Nelson D, McQuillen K, Duffy S, Linakis J. Wood's lamp utility in the identification of semen. *Pediatrics.* 1999; 104:1342–4.

¹³⁰ World Health Organization. Guidelines for medico-legal care of victims of sexual violence. 2003.

¹³¹ Santucci K, Nelson D. An Alternate Light Source to Detect Semen. *Acad Emerg Med.* 2002, Vol. 9, No. 10

¹³² Wee Chuen Lee, Bee Ee Khoo. Forensic Light Sources for Detection of Biological Evidences in Crime Scene Investigation: A Review. *Malaysian Journal of Forensic Sciences*, 2010, Vol 1.

CAPITULO III

LABORATORIO DE CIENCIAS FORENSES EN LA EVALUACION DE LA INTEGRIDAD SEXUAL

El laboratorio de ciencias forenses constituye un medio auxiliar de ayuda en la evaluación de la integridad sexual y contribuye a la administración de justicia de una manera efectiva, proporcionando análisis científicos y evidencias objetivas de acuerdo a los estándares internacionales.

MATERIALES PARA EL RECOJO Y TOMA DE MUESTRA DURANTE EL EXAMEN

- Guantes descartables
- Hisopos de algodón descartables estériles
- Suero fisiológico / agua destilada
- Laminas portaobjetos
- Sticker para rotulado
- Sobre de envío de muestra
- Solicitud de examen biológico / toxicológico (anexo nº 01 y nº 02)
- Formato de cadena de custodia (anexo nº 03)

I. EXAMEN BIOLÓGICO: INVESTIGACIÓN DE SEMEN

En la investigación biológica forense se analizan los hisopos y/o indicios (ropa interior, sábanas, otros) en la búsqueda de presencia de semen. La persistencia de semen después de una supuesta agresión sexual varía entre víctimas y esta influenciada por las actividades que realiza la víctima después del hecho (ducha, higiene genital, otros). Evidentemente, constituye solo una evidencia en la investigación de agresión sexual.

El semen se puede detectar en muestras vaginales tomadas hasta aproximadamente cuatro días después del coito; En la mayoría de los casos, sin embargo, no se detecta en muestras tomadas más allá de las 48 horas después del coito.¹³³ La literatura refiere que se puede recuperar evidencia de semen hasta una semana después.¹³⁴

En el recto y la boca el semen se mantiene durante períodos mucho más cortos de tiempo.¹³⁵ Por lo general, no se encuentra en hisopados anales después de 24 horas del supuesto incidente, pero las muestras se analizan hasta 72 horas después. En las muestras de cavidad oral se encuentra semen raramente después de las 6 horas del supuesto incidente. Sin embargo, se recomienda tomar hisopados de la cavidad oral hasta las 24 horas posteriores a la supuesta agresión sexual con sexo oral.

A.- TÉCNICA DEL DOBLE HISOPADO.¹³⁶ Ésta técnica se utiliza para el recojo de muestras de la superficie de la piel u otro soporte no transportable. Consiste en humedecer completamente con agua estéril el algodón del primer hisopo, luego éste hisopo es aplicado sobre el área de la piel de donde se desea tomar la muestra, en sentido circular e imprimiendo movimiento de rotación sobre el eje largo del hisopo, a fin de establecer el máximo contacto entre la piel y el hisopo; luego con un segundo hisopo seco se repite la misma operación, a fin de absorber la humedad dejada por el primer hisopo y recolectar algunos restos celulares; la presión aplicada a los hisopos debe ser mínima a fin de no exfoliar la piel y recolectar las células del evaluado. Posteriormente los hisopos se extienden en la lámina portaobjetos, luego se secan y se almacenan adecuadamente.

B.- TOMA DE MUESTRAS BIOLÓGICAS:

RESPONSABLE DE LA TOMA DE MUESTRA:

- Médico legista examinador durante el examen de integridad sexual.

PRINCIPIOS GENERALES¹³⁷:

- Recoger las muestras con cuidado, evitando la contaminación.
- Recoger las muestras lo antes posible.
- Envasar, almacenar y remitir correctamente las muestras (secar las muestras húmedas y refrigerar las muestras líquidas).
- Etiquetar las muestras adecuadamente.
- Cumplir el registro de continuidad de custodia de materiales, evidencias y muestras biológicas.
- Llenar de manera detallada y precisa el formato de solicitud de examen biológico.

¹³³ The Forensic Science Laboratory. Data 2010. Garda Headquarters, Phoenix Park, Dublin.

¹³⁴ Allard, J.E. The collection of data from findings in cases of sexual assault and the significance of spermatozoa on vaginal, anal and oral swabs. *Science and Justice*, 1997, 37 (2) pp 99-108.

¹³⁵ Keating, S.M. and Allard, J.E. What's in a name? – Medical samples in cases of alleged sexual assault. *Med. Sci. Law*, 34 (3).

¹³⁶ Sweet, D., Lorente, M., Lorente, J. A., Valenzuela, A., Villanueva, E. An improved method to recover saliva from human skin: the double swab technique. *J. Forensic Sci. Soc.* 42: 320–322, 1997.

¹³⁷ World Health Organization, Guidelines for medico-legal care for victims of sexual violence, 2003.

1.- RECOJO DE MUESTRA DE LA PIEL (AREA EXTRAGENITAL Y PARAGENITAL) U OTRO SOPORTE NO TRANSPORTABLE.

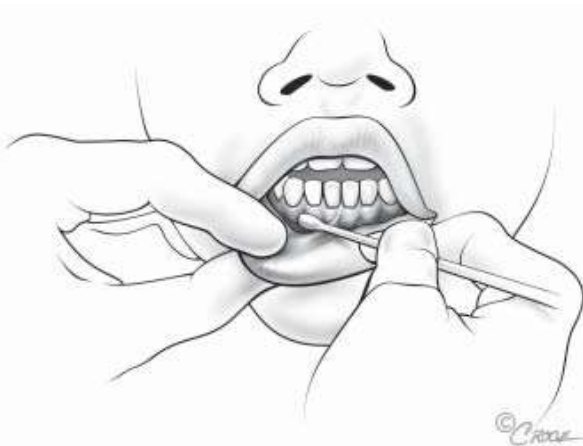Idealmente, debe recogerse muestras de todas las áreas de la piel sin lavar, que haya sido lamido, besado, chupado, mordido, o eyaculado por el agresor a la víctima, o por la víctima al agresor.

Para la toma de muestras de manchas húmedas, éstas deben realizarse con hisopos secos, y en el caso de manchas secas, se recomienda el uso de la **técnica del doble hisopado**.¹³⁸

2.- TOMA DE MUESTRA DE LA CAVIDAD ORAL.

Se recomienda la obtención de las muestras dentro de las 24 (veinticuatro) primeras horas posteriores al suceso sexual y dentro de las técnicas de toma de muestras descritas, se tiene que éstas pueden realizarse mediante la recolección de saliva, la aplicación de hisopos, torundas de gasa, o mediante enjuague bucal con agua destilada.^{139,140,141} Sin embargo se recomienda seguir la siguiente secuencia:

- Obtener 10ml de saliva como primera muestra.
- En seguida, se toma muestras con dos hisopos, aplicados de manera secuencial, se frota sobre los márgenes interno y externo de las encías, sobre el paladar duro, el paladar blando, en el interior de las mejillas y labios, y sobre ambas superficies de la lengua. Debe ser rotulado como “**hisopado bucal**”.
- Finalmente la cavidad oral se enjuaga con 10ml de agua destilada. Debe ser rotulado como “**lavado bucal**”.



Hisopado bucal¹⁴²

3.- TOMA DE MUESTRAS BIOLÓGICAS DE GENITALES FEMENINOS.

Para la toma de muestras de manchas húmedas, éstas deben realizarse con hisopos secos, y en el caso de manchas secas, se recomienda el uso de la técnica del doble hisopado.¹⁴³

Para la toma de muestras de la región genital femenina, se aconseja seguir el siguiente orden.¹⁴⁴

¹³⁸ Sweet, D., Lorente, M., Lorente, J. A., Valenzuela, A., Villanueva, E. An improved method to recover saliva from human skin: the double swab technique. J. Forensic Sci. Soc. 42: 320–322, 1997.

¹³⁹ Lind, W., Carlson, D. Recovery of semen from chewing gum in an oral sexual assault. J Forensic Identification. 45, 280–282, 1995.

¹⁴⁰ Hampton, H. L. Care of the woman who has been raped. N. Engl. J. Med. 332:234–237, 1995.

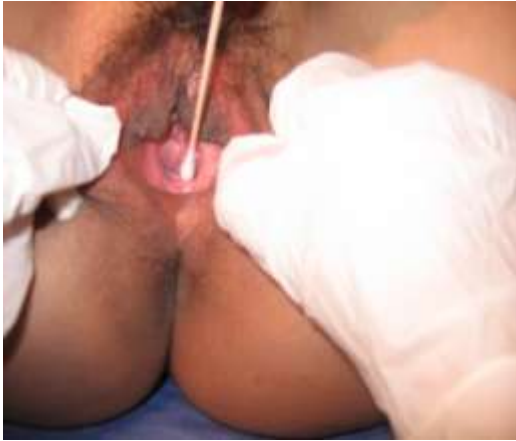¹⁴¹ Willott, G. M., Crosse, M. A. The detection of spermatozoa in the mouth. J. Forensic Sci Soc. 26:125–128, 1986.

¹⁴² World Health Organization. Guidelines for medico-legal care for victims of sexual violence, 2003.

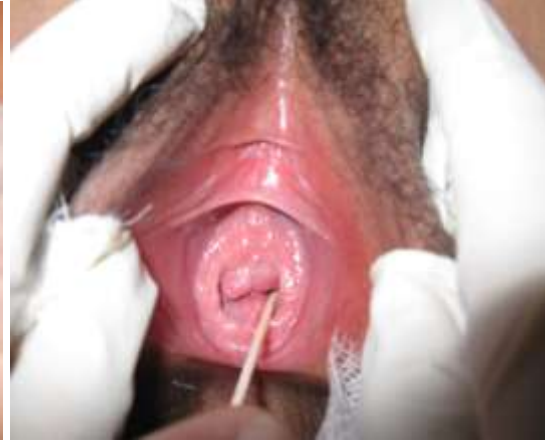¹⁴³ Sweet, D., Lorente, M., Lorente, J. A., Valenzuela, A., Villanueva, E. An improved method to recover saliva from human skin: the double swab technique. J. Forensic Sci. Soc. 42: 320–322, 1997.

¹⁴⁴ Starck M. Margareth. (2005). Clinical Forensic Medicine. Second Edition. Humana Press. Totowa New Jersey. p 87-88.

- Cualquier material extraño externo o interno (papel higiénico, tampones, toallas higiénicas) relacionados a la ocurrencia del hecho estudiado, deben ser recolectados, rotulados y enviados para los exámenes respectivos.
- Se toma muestras con dos hisopos secos, de manera secuencial, de la región correspondiente a la vulva (labios menores, labios mayores, fosa navicular y vestíbulo), y debe ser rotulado como **“hisopado vulvar”**.
- Se separan los labios menores, y de manera secuencial se toman muestras de la porción inferior de la vagina con dos hisopos secos, los que se rotulan como **“Hisopado vaginal inferior”**.



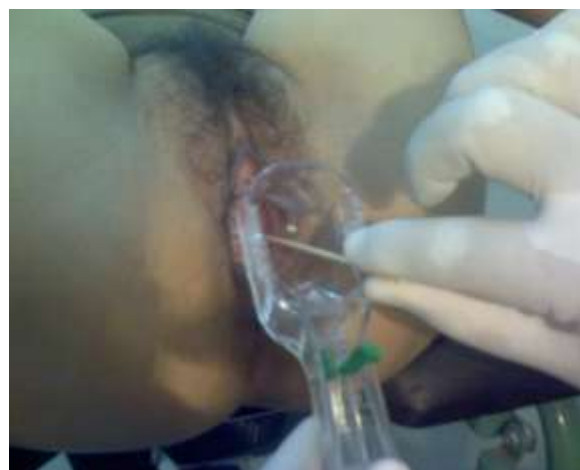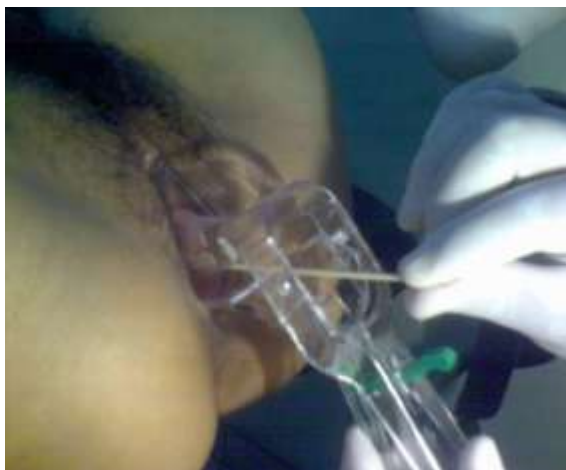Hisopado vulvar



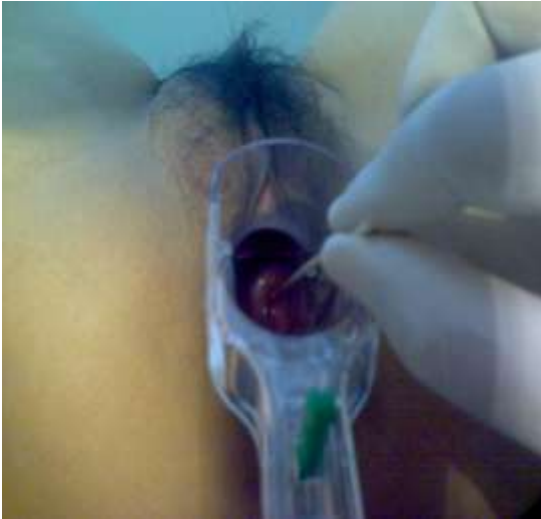Hisopado vaginal inferior

Se introduce un espéculo vaginal apropiado en los dos tercios inferiores de la vagina, se abre el espéculo y con dos hisopos secos se toman muestras del tercio superior de la vagina, incluyendo el fondo de saco posterior, los que se rotulan como **“Hisopado vaginal superior”**. Se debe evitar tocar el espéculo con el hisopo con el cual se esta tomando la muestra.

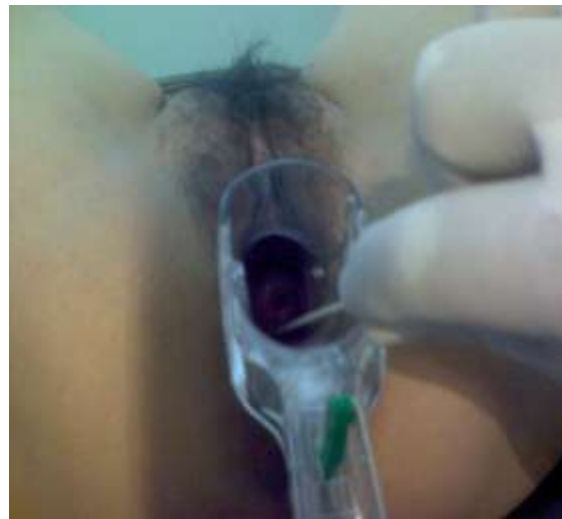- Cuando sea relevante, debe tomarse también, muestras del orificio cervical externo, **“Hisopado Orificio cervical externo”**.
- Adicionalmente, puede tomarse una muestra, instilando de 2 a 10ml de suero fisiológico en la cavidad vaginal, y luego aspirando el contenido vaginal, a esta muestra se etiqueta como **“lavado vaginal”**.
- Cuando es imposible, la toma de muestra con espéculo (prepúberes, lesiones genitales, etc.), se realizará la toma de muestra insertando en la cavidad vaginal, secuencialmente, dos hisopos secos, teniendo cuidado en no tocar con el hisopo la región vulvar, a esta muestra se etiqueta como **“hisopado vaginal”**.



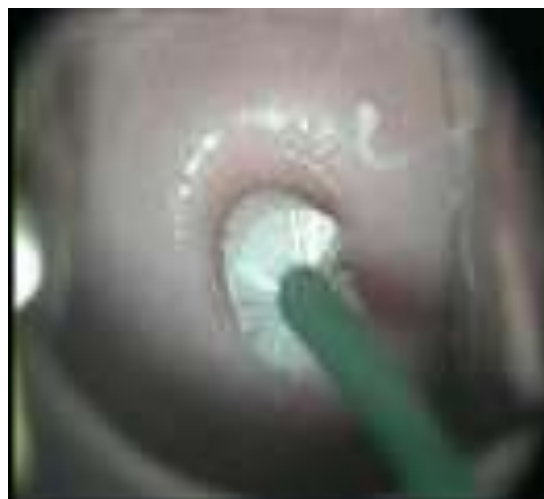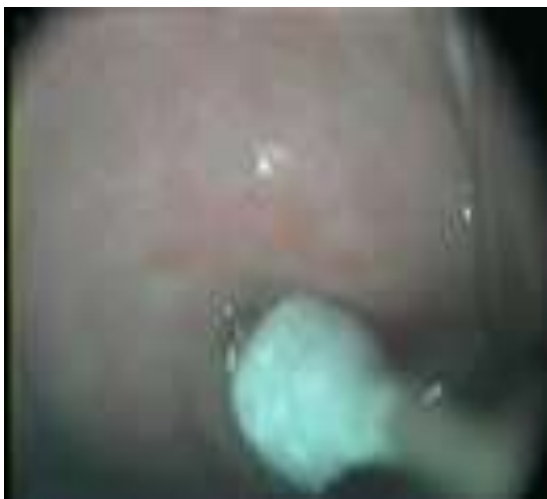Introduzca el hisopo evitando el contacto con las paredes del espéculo



Hisopado Orificio Cervical externo



Hisopado vaginal superior



4.- TOMA DE MUESTRAS DE LA REGION ANAL:

La literatura refiere que se pueden encontrar cabezas de espermatozoides hasta dos o tres días de ocurrido el hecho, en ano y recto, pero espermatozoides intactos (con cola) rara vez se encuentran en ano o recto tras las 05 - 08 horas después del hecho.

- Deben obtenerse dos muestras iniciales de la zona perianal, si la piel perianal está húmeda, la mancha debe ser recogida con gasas estériles o hisopos secos. Si no hay manchas o la mancha está seca, debe recogerse muestras utilizando la **técnica del doble hisopado**, esta muestra se rotula como **“hisopado perianal”** o **“hisopado anal externo”**.
- Luego se toman dos muestras del canal anal, se utiliza dos hisopos de manera secuencial, primero se pasa un hisopo húmedo, y luego un hisopo seco, los hisopos se introducen unos 3.0 cm dentro del canal anal. Esta muestra se rotula como **“hisopado anal”**.

C.- PROCEDIMIENTO POSTERIOR A LA TOMA DE MUESTRA

Una vez realizado el hisopado de la región corporal correspondiente, se procederá al extendido del mismo en una lámina portaobjeto estéril, para lo cual primero deberá etiquetar la lámina,

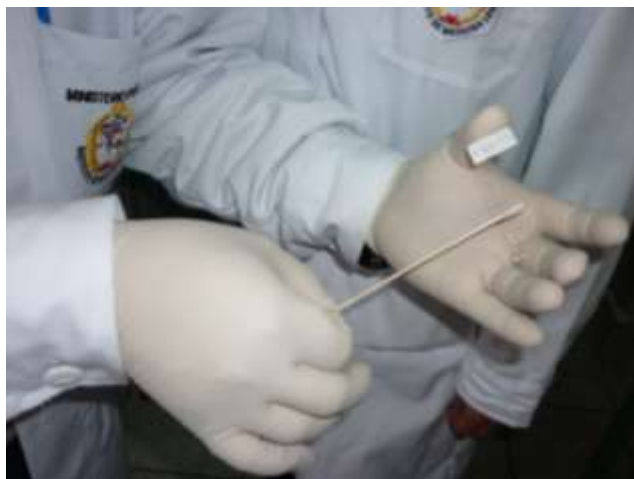posteriormente tomar el hisopo y deslizar el algodón del mismo con movimientos rotatorios (girarlo) sobre la lamina; una lámina por cada hisopo. Luego, dejar secar ambos a temperatura ambiente, y colocarlos en su respectivo sobre de papel para remitir al laboratorio.



Rotulado de la lámina portaobjeto



Extendido en lámina portaobjeto



Extendido del hisopado en lámina portaobjeto

D.- ESTUDIOS BIOLÓGICOS DE FLUIDOS SEMINALES:

1.- DETERMINACIÓN DEL SEMEN:

El objetivo principal del examen biológico es detectar la presencia de semen en las muestras recogidas, como prueba de actividad sexual.

El semen tiene dos fracciones: La porción celular o esperma (5% del volumen), y la porción líquida o plasma seminal (95% de volumen), el semen en conjunto es de aspecto lechoso, opalescente, ligeramente amarillo, posee un ph. de 7.2-7.3 y está compuesto por el plasma seminal y los espermatozoides que pueden ser separados por centrifugación.

El rango de conteo normal de espermatozoides está entre 20 millones/ml y 200 millones/ml. El volumen se considera normal cuando es entre 2 y 6 ml.

Es importante tener en cuenta que el líquido seminal es producto de la secreción de tres glándulas distintas del sistema genital y sus composiciones son diferentes. La primera proviene de las glándulas de Cooper, de ph 8.4 que neutraliza la acidez de la uretra. La segunda proviene de la fracción prostática y por último el líquido segregado por las vesículas seminales.

Para la investigación de las manchas seminales existen una cierta variedad de estudios que a continuación serán desarrollados.

La presencia de un espermatozoide completo es la prueba irrefutable de semen. Es muy común encontrar en las muestras fragmentos de espermatozoides, ya sean cabeza o cola, pero debido a

la contaminación con la que generalmente se encuentran estos restos, muchas veces estos fragmentos pueden ser confundidos con esporas y bacterias.

Patologías: Hay que tener en cuenta, que en ciertas patologías no se puede obtener espermatozoides en el examen microscópico, tales son los casos de: oligospermia, azoospermia, hipospermia, aspermia.

Marcadores: Se han clasificado los marcadores del semen en tres grandes grupos:¹⁴⁵

- Marcadores que por su alta concentración, pueden determinarse fácilmente en manchas, frotis ó aspirado vaginal: Fosfoglucomutasa (PGM), La peptidasa A y la Fosfoglucoisomerasa (PGI).
- Marcadores que por su moderada concentración, y que puede determinarse solo en ciertas condiciones: Adenilato quinasa (AK), amilasa, esterasa D, glioaxalasa, glucosa 6 fosfato deshidrogenasa (G6PD), 6-fosfogluconato deshidrogenasa (6 PGD) y la transferrina.
- Marcadores de escaso valor, porque se hallan en concentraciones muy bajas en el semen: alfa-1-antitripsina, inmunoglobulinas (GM Inv), fosfoglucomutasa 3 (PGM 3) y la diaforasa espermática.

La colina seminal, también se encuentra en altas concentraciones, ésta puede ser precipitada utilizando agentes reactantes o mediante electroforesis, identificándose cristales de colina.¹⁴⁶

1.1.- PRUEBAS BIOQUÍMICAS PARA EL ESTUDIO DEL SEMEN:

Los procedimientos utilizados en este estudio se basan en interacciones bioquímicas del sistema inmunológico: antígeno - anticuerpo y enzima - sustrato.

a) **Fosfatasa ácida prostática (FAP):** enzima presente en el plasma seminal, producida por la próstata, tiene una concentración 400 veces mayor que en otros fluidos corporales. La FAP cataliza en medio ácido la hidrólisis del alfa naftil fosfato. El alfa naftol producido, reacciona con una sal de diazonio formando un cromógeno púrpura. Tiene una sensibilidad de 67%, sin embargo a las 48h su sensibilidad disminuye a 40%, puesto que a partir de las 14 horas desaparece progresivamente. Constituye una **prueba presuntiva**.

b) **Antígeno Prostático específico (PSA):** glicoproteína producida por las células epiteliales prostáticas. Sólo esta presente en muy bajas concentraciones en algunos fluidos corporales como: orina, suero, leche materna y líquido amniótico Se utiliza como marcador para semen a través de inmunoensayo que ofrece un método alternativo rápido y fiable de detección de PSA. Tiene una sensibilidad de 99.4%, y a las 48h su sensibilidad disminuye a 96%, puesto que a partir de las 27 horas desaparece progresivamente. Es una **prueba confirmatoria**.¹⁴⁷

c) **Semenogelina I y II:** Son los principales componentes proteicos en el semen y se producen principalmente en las vesículas seminales. Representan la consistencia gelatinosa del semen recién eyaculado debido a interacciones a través de puentes disulfuro. La presencia de Semenogelina ha sido demostrada en músculo esquelético, colon, riñones, y la retina, así como en el carcinoma de pulmón. Su concentración es 10 veces más que el PSA (19 mg/mL – 1.92 mg/dL). La identificación de Semenogelina humana mediante la prueba de tira reactiva esta disponibles en la forma de la RSID-semen test, con resultado en 10 minutos, con una sensibilidad y especificidad del 100% con resultados positivos hasta las 72 horas de hecho.¹⁴⁸ Es una **prueba confirmatoria**.

¹⁴⁵ Blake, Edward T., and Sensabaugh, George F. (1976). Genetic Markers in Human Semen: A Review. J. For. Sci., 21:4, 784-796

¹⁴⁶ Florence, A. (1896). Du sperme et des taches de sperme en medecine legale. Arch. d'Anthropol. Criminelle d' Criminolo Psychol. Normale Pathol. 11:146-165.

¹⁴⁷ Olshaker, Jonathan S.; Jackson, M. Christine; Smock, William S. Forensic Emergency Medicine, 2nd Edition. Copyright ©2007, 2001 Lippincott Williams & Wilkins.

¹⁴⁸ Aine Laffan, Ian Sawyer, Ignacio Quinones, Barbara Daniel. Evaluation of semen presumptive tests for use at crime scenes. Med Law. 2011; 51: 11-17.

1.2.- EXAMEN ESPERMATOLÓGICO O BÚSQUEDA DE ESPERMATOZOIDES

Los espermatozoides son células móviles constituidas por una cabeza, cuello, cuerpo y cola con una longitud que varía de las 50 a 70 micras. Dado que los estudios de semen se realizan principalmente en base a la presencia de espermatozoides, es de cabal importancia el proteger las prendas que contengan a los mismos; Para una lectura microscópica más adecuada, los espermatozoides pueden ser teñidos con rojo nuclear rápido (nuclear fast red) más indigocarmin – ácido picrico (picric acid – indigocarmine) denominada “tinción árbol de navidad”¹⁴⁹.

Es normal observar espermatozoides intactos (con cola) en vagina dentro de las 24 horas siguientes al acto sexual.

Intervalos de tiempo máximo reportados para aislamiento de espermatozoides.^{150, 151}

| Cavidad corporal | Espermatozoide móvil | Espermatozoide inmóvil |
|------------------|----------------------|------------------------|
| Vagina | 6–28 hr | 14 hr-10 días |
| Cervix | 3–7 días | 7.5–19 días |
| Boca | — | 2–31 hr |
| Recto | — | 4–113 hr |
| Ano | — | 2–44 hr |

Tinciones para espermatozoides:

En la búsqueda microscópica de espermatozoides en muestras de hisopados (secreción vaginal, anal, bucal), prendas, etc., el método de elección es la tinción citológica “árbol de navidad” (nuclear fast red and picroindigocarmine). Aunque existen otros métodos de tinción descritos.

Entre los factores que influyen en su determinación tenemos:

- **De las circunstancias:** tiempo transcurrido desde la eyacuación durante la agresión sexual hasta la recolección de la muestra.
- **Del agresor:** volumen de semen eyaculado.
- **De la víctima:** Dilatación del cérvix, cantidad y calidad del moco cervical (probables).

Entre los principales métodos de tinciones para espermatozoides, tenemos los siguientes:

1.2.1.- MÉTODOS DE TINCIÓN:

a) Método de Coloración “Árbol de Navidad” (nuclear fast red and picroindigocarmine).

Principio: Este método forense está basado en la tinción nuclear de alto contraste, específico para el núcleo del espermatozoide.

Procedimiento: Una vez extendida la muestra en la lámina, esta es secada al aire libre, luego fijada con alcohol – éter y posteriormente coloreada con “fast nuclear red” por 15 a 20 minutos. Luego se lava con agua destilada y para hacer contraste se añade la solución de: ácido pícrico - índigo carmín. Se lava nuevamente con alcohol etílico al 90%, se seca y finalmente se observa al microscopio (objetivo de inmersión).

¹⁴⁹ Allery JP, Telmon, N, Mieusset R, Blanc A, Rougé D. (2001). Cytological detection of spermatozoa: comparison of three staining methods. J Forensic Sci; 46(2):349–351.

¹⁵⁰ Allard J: (1997). The collection of data from findings in cases of sexual assault and the significance of spermatozoa on vaginal, anal, and oral swabs. Science and Justice;37:99.

¹⁵¹ Keatings S, Allard J: What's in a name? Medical samples and scientific evidence in sexual assaults. Med Sci Law1994;43:187.

El resultado es positivo cuando se observa el acrosoma del espermatozoide que se tiñe de rosa pálido y el núcleo de la cabeza de rojo intenso y el flagelo de color verde.

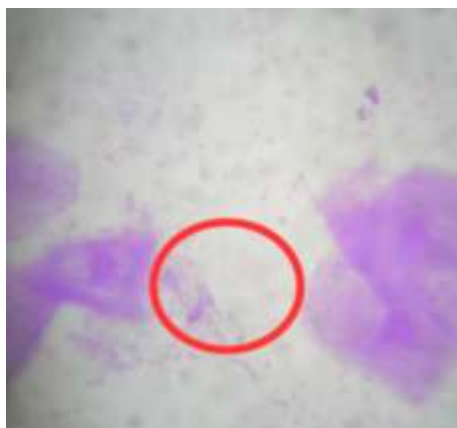
Ventajas: Es similar a la Hematoxilina y Eosina (H & E) durante la primeras 12 horas, pero significativamente superior a ésta entre las 12 a 72 horas.

b) Método de Hematoxilina-Eosina: método conocido, descrito para tinciones citológicas, su valor diagnóstico de espermatozoides es similar dentro de las primeras 12 horas.

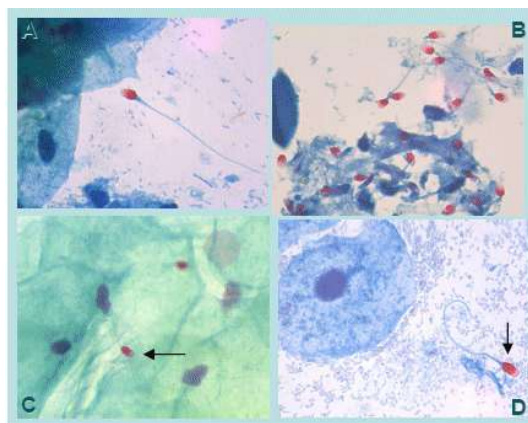
c) Cristal violeta: Las muestras son extendidas y fijadas con alcohol-éter 50:50 en láminas portaobjeto y posteriormente coloreadas con cristal violeta por minuto y medio y observadas con objetivo de inmersión (100x).

d) Método de Papanicolaou: método recomendado por la OMS para la tinción de espermatozoides, sin embargo Randall mostró que sólo el 25% de los frotis de las mujeres voluntarias que habían tenido relaciones sexuales en las últimas 24 h presentaban espermatozoides con esta tinción, lo que excluye el uso rutinario de esta técnica.^{152, 153}

e) Método de Fucsina Alcalina: No ha mostrado eficaz en la detección de espermatozoides en las muestras vaginales.



Espermatozoides con tinción
Cristal Violeta¹⁵⁴



Espermatozoides con tinción
“árbol de Navidad”.

¹⁵² Jean-Pascal Allery; Norbert Telmon; Roger Mieuxset; Anthony Blanc; Daniel Rougé. cytological detection of spermatozoa: comparison of three staining methods. J Forensic Sci. 2001 Mar;46(2):349-51.

¹⁵³ Quispe Mayta, SE, Tarifa Espinoza, S, Soliz Pacheco, R, et al. Investigación forense del fluido seminal en víctimas de violencia sexual, por el Laboratorio de Biología Forense. Biofarbo, Dic. 2010, vol.18, no.2, p.91-95. ISSN 1813-5363.

¹⁵⁴ Gómez H. Hallazgo de espermatozoides en muestras de contenido vaginal respecto al lapso de tiempo del ataque sexual reportado en delitos contra la libertad sexual atendidos en la división médico legal B de Huaura, Lima – Perú.

1.2.2.- METODOLOGIA DE ESTUDIO DE MUESTRAS PARA INVESTIGACIÓN DE SEMEN

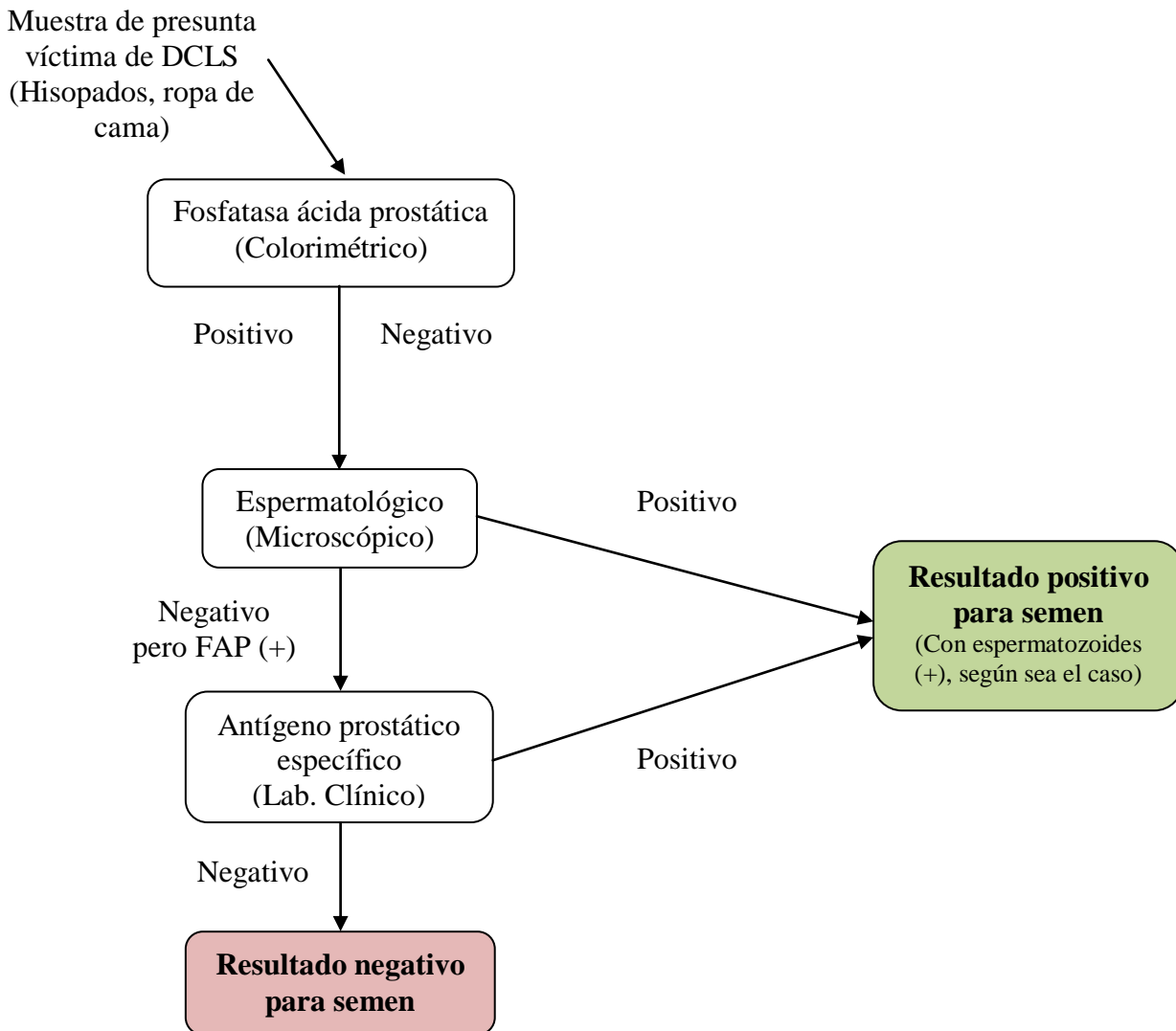


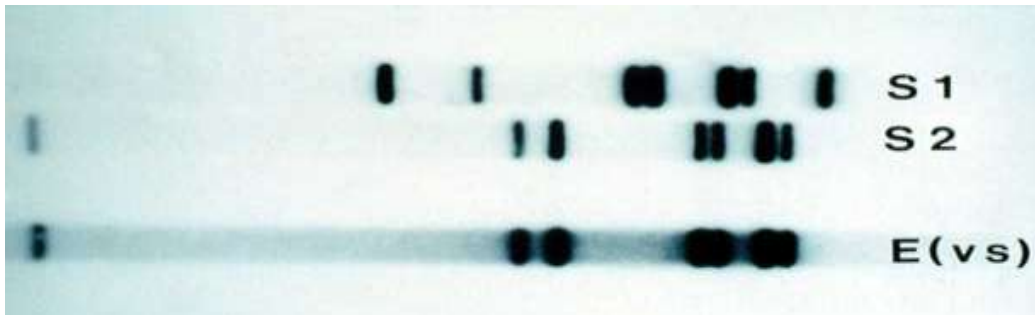
Tabla 3.1. Sitios y tiempo límite para toma de muestra en la investigación de presencia de semen (Instituto de Medicina Legal)

| Sitio | Tiempo límite máximo para la toma de muestra |
|--|---|
| Vagina | 05 días |
| Recto | 02 días |
| Boca | 01 día |
| Piel | El semen puede persistir hasta el lavado |
| Manchas seminales secas en la ropa | El semen persiste hasta que la ropa es lavada |
| <i>El lavado, las duchas, el baño o la menstruación puede acelerar la pérdida de semen</i> | |

E.- DETERMINACIÓN DEL ADN DE MUESTRA BIOLÓGICA:

Este examen se realizará en todos los casos que se encuentre signología de un hecho reciente y a solicitud de la autoridad fiscal / judicial correspondiente, el cual contribuirá a identificar al probable agresor.

Para el estudio, se utilizarán muestras biológicas obtenidas durante el examen, mediante el hisopado de cavidad vaginal, anal u oral, así como de otras regiones del cuerpo donde se sospeche haya restos de las mismas; además se puede tomar la muestra de la ropa que se solicitó a (al) la agraviada (o).

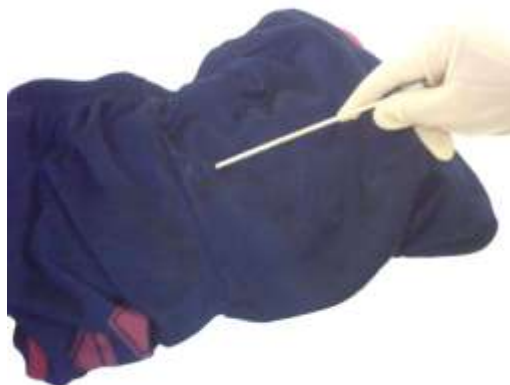

F.- PRENDAS DE VESTIR:

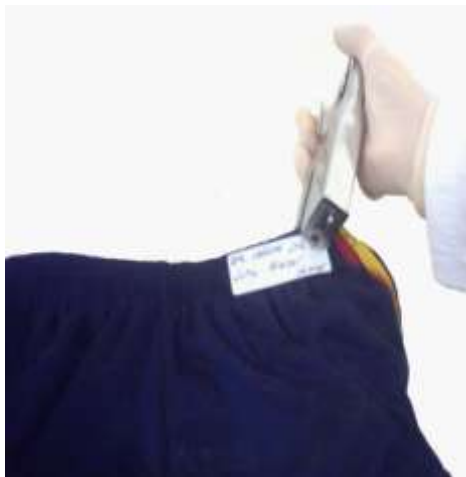- Las prendas de vestir con manchas sospechosas (sangre fresca, semen u otros) debe procurarse que sequen perfectamente a la temperatura del ambiente (evitar la humedad y la contaminación microbiana), antes de empacarlas.
- Colocarlas en un sobre, de preferencia que sea más grande que la prenda para evitar la posibilidad de dañar los elementos que deben servir de prueba.
- Las prendas de vestir, del presunto agresor y/o de la presunta víctima, deben ser empacadas en forma separada.
- Rotular el sobre especificando el tipo de muestra, describiendo las características de la prenda enviada.
- Envío al Laboratorio de Biología Forense.



Examen de la prenda



Ubicación de la mancha sospechosa



de la prenda



Proceso de secado de la prenda

Rotulado

Tinciones para el estudio de espermatozoides en prendas de vestir:

Se conoce que el número de técnicas de tinción para los espermatozoides es variado y múltiple. Por lo trascendental que resulta un buen diagnóstico de especie de espermatozoides en Medicina Legal, el que debe ser realizado mediante la visualización microscópica de los espermatozoides, citaremos algunas de las técnicas empleadas por diferentes autores para manchas en textiles (ropa de cama).

1. **Técnica de Corin y Stokis:** Se tiñe durante un minuto con una solución de eritrocina amoniacal al 0.5%. Colorea de rosado a los espermatozoides; especialmente su cabeza.
2. **Técnica de Mestre y Lecha Marzo:** Basado en yodo eosina fenicada, combinando 0.1 g de yodo eosina y 10 ml de ácido félico líquido. Separados algunos milímetros de fibras de la zona más sospechosa, se colorea el portaobjeto con una capa de reactivo; al cabo de 1 minuto se absorbe el reactivo con papel de filtro, se añade una gota de ecipanal, se disocian las fibras y se coloca la lámina cubreobjeto. Aparecen los espermatozoides teñidos de rojo, más intensamente las cabezas que las colas. Las fibras del tejido apenas toman un ligero tinte, lo que no impide el contraste de los zoospermos.
3. **Técnica de Baechi:** Se usa solo en muestras en textiles (ropa de cama). Se tiñe con fuscina ácida (en una solución al 1% de fuscina ácida y de azul de metileno a partes iguales) combinada con 40 partes de agua clorhídrica; decolora con agua clorhídrica al 1% y deshidrata con alcohol. El tejido queda incoloro y los espermatozoides resaltan en color rojo violáceo y las colas en azul. Si son manchas muy antiguas, se recomienda macerarlas durante 24 horas en agua amoniacal.
4. **Técnica de Muller:** Se fija la mancha en formol al 5%, se colorea con eritrosina amoniacal. Se observa con objetivo de gran aumento o de inmersión; lo que equivale a requiere de gran magnificación para su observación e identificación.

II. EXAMEN QUÍMICO TOXICOLÓGICO: ALCOHOL Y DROGAS DE ABUSO

Para que una droga tenga efectos, tiene que estar presente en la sangre del individuo. Los tiempos de detección de drogas en la sangre pueden ser relativamente cortos. Un lapso de 2 a 3 horas entre la supuesta ingesta y la recolección de la muestra, pueden ser significativos en los resultados. Sin embargo, las muestras de sangre son particularmente útiles cuando se examina la ingesta de alcohol, puesto que puede calcularse la concentración de alcohol en el momento de la

presunta agresión sexual, según la data de los hechos. Adicionalmente, cuando se encuentra una combinación de alcohol y drogas, la determinación de la concentración de alcohol en el momento del incidente, es importante para la explicación de los hechos.

Las drogas y sus metabolitos se eliminan del cuerpo a través de diversas rutas, incluyendo la orina. La orina tiende a concentrar las droga a niveles que pueden ser relativamente fáciles de detectar y medir, ampliando así el los tiempos de detección.

La orina es especialmente útil si el presunto suceso ocurrió a más de pocas horas antes. No es posible, sin embargo, llevar a cabo un cálculo retroactivo de la concentración de alcoholemia a partir de una muestra de orina. Además, el tiempo de detección ampliado de drogas en la orina, puede incluir el uso de drogas antes del incidente.

Por lo tanto, cuando sea necesario, o cuando la supuesta víctima refiera uso de alguna sustancia previo o durante la agresión sexual, se solicitaran los exámenes químico toxicológico y de dosaje de alcohol etílico / metílico, en sangre y/o orina, según sea el caso. Para la realización de estos exámenes forenses, el médico examinador llenará el formato de examen correspondiente y lo remitirá al laboratorio.

Los exámenes de screening (cromatografía en capa fina) y las pruebas de confirmación están disponibles para una amplia gama de drogas de abuso y sus metabolitos, tales como anfetaminas, barbitúricos, benzodiacepinas, metadona, cannabis, cocaína, metanfetamina, opiáceos (heroína y morfina), etc. La persistencia de las diferentes sustancias o sus metabolitos en la sangre y en la orina de un individuo depende de numerosos factores, así tenemos que, algunas personas tienen el metabolismo significativamente diferente derivada de factores genéticos. Hay diferentes puntos de vista en la literatura en cuanto a los plazos para la detección de alcohol y drogas en sangre y orina. El tiempo límite para su detección depende de una serie de factores diferentes, incluyendo la cantidad de sustancia y la frecuencia de uso.

El plazo para la detección de alcohol en sangre es de 24 horas y; los límites para la detección de drogas de abuso en sangre es de 48 horas y en orina de hasta 120 horas.

III. OTRAS MUESTRAS DE INTERES FORENSE

Recolectar indicios y evidencias presentes sobre el cuerpo de la víctima como: fibras, cabellos, piel, pintura, vidrio, residuos de pólvora, el suelo, explosivos y papel.

A.- ESTUDIO DEL PELO (CABELLOS, VELLO PÚBLICO):

El pelo es usado en el campo forense para detectar fluidos corporales o partículas extrañas en pelos de determinadas zonas anatómicas. Hay que tener en cuenta que el pelo crece a un ritmo de 0,7-1,5 cm/30 d (0.5 mm/día).

Dentro de los exámenes forenses en el pelo, tenemos el análisis de secreciones adheridas al pelo, las cuales deben obtenerse a través de hisopados. Además, diversas drogas (barbitúricos, anfetaminas, opiáceos, cocaína, benzodiacepinas, y cannabis) se depositan en el pelo y pueden ser analizadas en el laboratorio forense.¹⁵⁵ Además, el pelo puede ser utilizado como muestra de referencia para el análisis de ADN.

Si bien en toxicología el pelo se utilizó originalmente para detectar drogas que habían sido ingeridos de manera crónica, los recientes avances en las técnicas analíticas han hecho que la toxicología sea útil después de la ingestión de una “dosis única” como ocurriría en una agresión sexual facilitada por uso de sustancias, sin embargo, se necesita que hayan pasado aproximadamente 4 semanas para que el pelo conteniendo el tóxico pueda surgir sobre el cuero cabelludo y obtenerse la muestra por corte.

¹⁵⁵ Ledray, L. (1993) Evidence collection: an update. J. Sexual Abuse. 2:113-115.

Actualmente, las concentraciones de drogas en el cabello no se pueden correlacionar con la dosis administrada ni con el tiempo transcurrido desde el uso. Asimismo, la comparación microscópica de los pelos es considerada como una “evidencia débil”.

Técnicas de toma de muestra de pelos:

- Recuperar los pelos encontrados en el examinado (a) e incluirlos en un sobre de papel cerrado, indicando el lugar del hallazgo. Rotular: PELO SOSPECHOSO
- Según el caso, recolectar pelos del examinado (a), guardarlos en un sobre cerrado, indicando de qué parte del cuerpo fueron tomados (cabellos, vellos axilares, vellos púbicos, etc.). Rotular: PELO DEL EXAMINADO.
- **Toma de muestra por corte:** cuando los pelos o cabello contengan evidencia de interés forense (mancha seca de semen), o para examen químico. Cortar unos 20 - 30 pelos, de preferencia de la zona del vértex craneal.
- **Toma de muestra por otros medios:** cualquier resto de cabello o pelo, hallado en la cabeza o en la región púbica debe ser recogida con una pinza para su estudio posterior; si la víctima llevaba una prenda en la cabeza entonces las muestras de cabellos o pelos se recogen mediante una cinta adhesiva. La transferencia de vellos púbicos durante un hecho de violencia sexual y en la “posición del misionero”, es más frecuente hacia los varones (23.6%) que a las mujeres (10.9%).¹⁵⁶
- Una vez tomada la muestra se envía al laboratorio de biología forense y/o toxicología forense.

B.- ESTUDIO UNCOLÓGICO

- Según el caso, coleccionar muestras para estudios forenses del sarro ungueal.
- Recortar las uñas usando un corta-uñas limpio y esterilizado e incluirlas en un sobre cerrado.
- En caso de no poder cortar las uñas (por ser muy pequeñas o no tener el consentimiento), el sarro será extraído con una porción del bajalengua, hisopo o escobillón estéril, teniendo cuidado de no lesionar el lecho de la uña.
- Cuando un fragmento de uña se ha roto durante el hecho de violencia sexual, y ésta se haya recuperado, entonces debe recortarse el otro fragmento indemne de la uña en menos de 24 horas, para poder realizar la comparación a través del estudio de las estriaciones de la misma.¹⁵⁷
- Rotular: FRAGMENTOS DE UÑAS EXAMINADO (A) O MUESTRA DE SARRO UNGUEAL, INDICANDO LATERALIDAD (derecha o izquierda).
- Envío al Laboratorio de Biología Forense.

IV. OBSERVACIONES:

- Los exámenes auxiliares e interconsultas, son los exámenes o evaluaciones por especialistas, para obtener una evidencia que apoye el diagnóstico médico legal que se piensa.
- Se le entregará al usuario el formato de petición de exámenes auxiliares, indicando el nombre de la persona, el tipo de examen, la fecha y el sello y firma del médico solicitante.
- El médico debe colocar en el sistema que tipo de examen auxiliar le está solicitando y el motivo.

¹⁵⁶ Exline, D. L., Smith, F. P., Drexler, S. G. Frequency of pubic hair transfer during sexual intercourse. J. Forensic Sci. 43:505-508, 1998.

¹⁵⁷ Berenson, A., Chacko M. R., Wiemann, C. M., Mishaw, C. O., Friedrich, W. N. Grady, J. J. A case control study of anatomic changes resulting from sexual abuse. Am. J. Obstet. Gynecol. 182:820-834, 2000.

- Se le debe explicar que según sea el caso, realizará o no un pago por concepto de post-facto, el cual se hace en el Banco de la Nación.
- De no poder realizar la persona el examen auxiliar solicitado, deberá llenar una **solicitud de pronunciamiento médico legal (Anexo N° 04)**, para que el médico legista pueda pronunciarse en el CML. (post-facto).

V. CONSIGNACIÓN DE LA SOLICITUD DE EXÁMENES AUXILIARES

- Los exámenes auxiliares solicitados se deben consignar en el respectivo ítem o bien en el ítem de observaciones. No se deben consignar en las conclusiones.
- Se debe describir el tipo de examen auxiliar solicitado, como por ejemplo:
 - *“Se toma muestra de contenido vaginal y/o anal para determinación forense de semen.*
 - *“Se envía 01 pelo hallado en la región XXX y otro de la persona examinada, para comparación y descripción tricológica por el servicio de biología forense”*
 - *“Se solicita examen químico toxicológico y/o de dosaje etílico/metílico en sangre /orina por el laboratorio de medicina legal”*
 - *“Para poder pronunciarme sobre las lesiones extragenitales descritas, solicito radiografía e informe radiológico de huesos propios de la nariz”.*

VI. CUADRO SINOPTICO DE EXAMENES DE LABORATORIO FORENSE

MUESTRAS FORENSES DE DISTINTOS LUGARES DEL CUERPO

| | |
|-------------------------------|---|
| Exterior de los Labios | <ul style="list-style-type: none"> • Detección de semen alrededor de la boca. • Humedecer el hisopo con agua destilada/suero fisiológico y frotar los labios y la piel alrededor de la boca. • Repetir lo anterior con un segundo hisopo seco. • Dejar secar los hisopos al medio ambiente con precaución, rotular claramente el lugar donde se tomó el hisopado y luego introducirlos al sobre de papel. |
| Hisopado bucal | <ul style="list-style-type: none"> • Detección de semen si la penetración oral ocurrió dentro de 1 día. • Tomar dos muestras secuenciales rodando los hisopos por el interior de la boca, debajo de la lengua y los márgenes de las encías o en las prótesis y accesorios dentales. • Dejar secar los hisopos al medio ambiente con precaución, rotular claramente el lugar donde se tomó el hisopado y luego introducirlos al sobre de papel. • Para obtener una muestra de “lavado bucal”, enjuague la boca con 10 ml de agua y recoger en un recipiente estéril. |
| Hisopado en piel | <ul style="list-style-type: none"> • Detección de fluidos corporales sobre la piel (semen, saliva en zona que ha sido besada, lamida o mordida; manchas de sangre que no puedan ser de la presunta víctima). • Si la mancha está húmeda, se recuperan en un hisopo seco. |

| | |
|--|---|
| | <ul style="list-style-type: none"> • Si la mancha está seca, usar la técnica del doble hisopo. • Dejar secar los hisopos al medio ambiente con precaución, rotular claramente el lugar donde se tomó el hisopado y luego introducirlos al sobre de papel. |
| Cabello (pelo de la cabeza) | <p>A. Detección de semen. Cortar el cabello o tomar hisopado del área de interés, luego, colocar el cabello en una bolsa de plástico o el hisopo, luego de secarse, en el sobre.</p> <p>B. Detección de fibras, partículas extrañas, pelos foráneos, pasar un peine con un algodón por todo el cabello, luego colocar en bolsa de plástico.</p> <p>C. Muestra control para la comparación microscópica del pelo. Cortar una muestra representativa de 10-20 cabellos cerca de la raíz y colocar en bolsa de plástico.</p> |
| Truza y toalla higiénica | <ul style="list-style-type: none"> • El semen puede ser detectado en la truza y toalla higiénica usadas después del incidente. • Tomar la truza usada en el momento del examen, si esta húmeda dejar secar al medio ambiente, y luego colocar en bolsa de papel. • Si están adheridos, no separar y remitir (truza + toalla higiénica) • La toalla higiénica se debe remitir en bolsa de papel, luego en bolsa plástica de autocierre. |
| Hisopado vulvar | <ul style="list-style-type: none"> • Detección de fluidos corporales, si el coito vaginal ocurrió dentro de los 5 días, o el coito anal dentro de los 3 días, o eyaculación sobre el perineo. • Frotar los dos hisopos secuencialmente sobre toda el área vulvar (técnica del doble hisopo si fuera necesario). • Dejar secar los hisopos al medio ambiente con precaución, rotular claramente el lugar donde se tomó el hisopado y luego introducirlos al sobre de papel. |
| Cuando se utiliza un espéculo o proctoscopio tomar la muestra más allá del instrumento y evitar el contacto con sus lados para evitar la contaminación. | |
| Hisopado vaginal inferior | <ul style="list-style-type: none"> • Detección de fluidos corporales, si el coito vaginal ocurrió dentro de los 5 días o si el coito anal ocurrió dentro de los 3 días. • Tomar secuencialmente dos hisopos, aprox. 1 cm por encima del himen, con un espéculo. • Dejar secar los hisopos al medio ambiente con precaución, rotular claramente el lugar donde se tomó el hisopado, enumerarlos y luego introducirlos al sobre de papel. |
| Hisopado vaginal superior | <ul style="list-style-type: none"> • Detección de fluidos corporales, si el coito vaginal ocurrió dentro de los 5 días o si el coito anal ocurrió dentro de los 3 días. • Tomar secuencialmente dos hisopos del fondo de saco posterior usando espéculo. • Dejar secar los hisopos al medio ambiente con |

| | |
|--|---|
| | <p>precaución, rotular claramente el lugar donde se tomó el hisopado, enumerarlos y luego introducirlos al sobre de papel.</p> |
| Hisopado endocervical | <ul style="list-style-type: none"> • Tomar en caso de coito vaginal de más de 48 horas antes, pero dentro de 5 días. • Tomar dos hisopos a través del espéculo. • Dejar secar los hisopos al medio ambiente con precaución, rotular claramente el lugar donde se tomó el hisopado, enumerarlos y luego introducirlos al sobre de papel. |
| Vello púbico | <p>A. Detección de semen. Cortar el vello o tomar hisopado del área de interés, luego, colocar el vello en una bolsa de plástico o el hisopo, luego de secarse, en el sobre.</p> <p>B. Detección de fibras, partículas extrañas, pelos foráneos, pasar un peine con un algodón por todo el vello, luego colocar en bolsa de plástico.</p> <p>C. Muestra control para la comparación microscópica del pelo.</p> <p>D. Cortar una muestra representativa de 10-20 vellos cerca de la raíz y colocar en bolsa de plástico.</p> |
| Hisopado del pene /surco balanoprepucial / glande | <ul style="list-style-type: none"> • Detección de fluidos corporales, si el coito ocurrió dentro de los 3 días. • Usar hisopos humedecidos con agua estéril. • Tomar dos hisopos secuenciales del meato uretral (el segundo luego de presionar centrífugamente de la base del pene hacia la punta). • 2 hisopos secuenciales del surco balanoprepucial y frenillo. • Dejar secar los hisopos al medio ambiente con precaución, rotular claramente el lugar donde se tomó el hisopado, enumerarlos y luego introducirlos al sobre de papel. |
| Hisopado perianal | <ul style="list-style-type: none"> • Detección de fluidos corporales, si el coito vaginal o anal ocurrió dentro de los 3 días. • Tomar dos hisopos secuenciales de la zona perianal con hisopos humedecidos con agua destilada estéril. • Dejar secar los hisopos al medio ambiente con precaución, rotular claramente el lugar donde se tomó el hisopado, enumerarlos y luego introducirlos al sobre de papel. |
| Hisopado rectal | <ul style="list-style-type: none"> • Detección de fluidos corporales, si el coito anal ocurrió dentro de los 3 días. • Toma un hisopado de la parte inferior del recto (2-3 cm por arriba del conducto anal). • Dejar secar los hisopos al medio ambiente con precaución, rotular claramente el lugar donde se tomó el hisopado, enumerarlos y luego introducirlos al sobre de papel. |
| Uñas | <ul style="list-style-type: none"> • Recuperación de evidencia traza (fluidos corporales, fibras) o relación con uñas rotas en la escena. • Es preferible cortar las uñas. • Si las uñas son demasiado cortas o si no se acepta, humedecer el hisopo con agua estéril y pasarlo por debajo de cada uña. |

- Usar un segundo hisopo para las uñas de la otra mano.
- Dejar secar los hisopos al medio ambiente con precaución, rotular claramente el lugar donde se tomó el hisopado, enumerarlos y luego introducirlos al sobre de papel.

Para el análisis de ADN

- Las muestras para el análisis de ADN se realizarán según **directiva u otra normativa del Laboratorio de Biología Molecular y Genética (LABIMOG)**

Muestras de toxicología

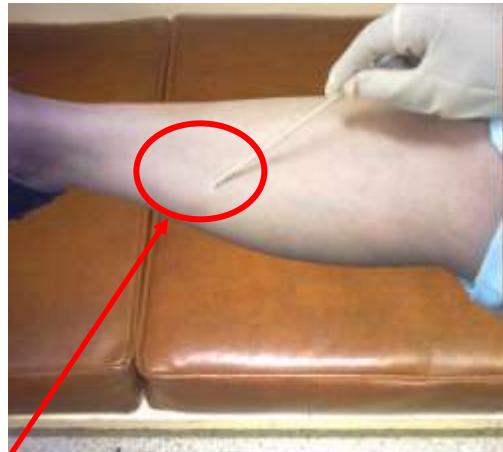- El médico legista examinador solicitará al laboratorio de toxicología la toma de muestra correspondiente, en los casos que lo requieran, considerando:

Sangre

- Dosaje de alcohol: Sólo si se toma dentro de las 24 horas del incidente o
- Drogas de abuso: dentro de las 48 horas del incidente.

Orina

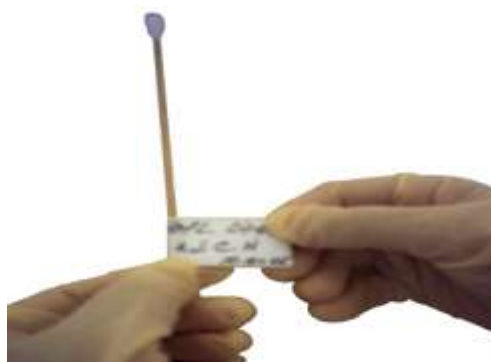- Drogas de abuso: dentro de las 48 horas posteriores al incidente.



Ubicación de mancha sospechosa



Preparación de Rótulos



Rotulado de la Muestra



Proceso de secado de la muestra



Lacrado y firma de sobre de envío



Preparación del material para el envío



Llenado de la solicitud de examen biológico



Preparación del sobre de envío de muestras



Preparación del sobre de envío de muestras



Sellado / lacrado y orden de envío de sobre para laboratorio de biología - central



SOBRES PARA ENVÍO DE MUESTRAS

 Ministerio Público
Instituto de Medicina Legal
Laboratorio de Biología Forense

Cod. Lab.

ESPERMATOLOGICO

PROCEDENCIA _____
PERITADA (O) _____ Edad _____ COD. IDENT _____

MUESTRAS:
CONTENIDO VAGINAL () HISOPADO PERI-ANAL () CONTENIDO ORAL ()
MANCHAS SOSPECHOSAS () OTROS () especificar _____
FECHA DE TOMA DE MUESTRA _____ PROF. RESPONSABLE _____
(contiene dos hisopos estériles)

ROTULAR Y DEJAR SECAR LOS HISOPOS A TEMPERATURA AMBIENTE BAJO SOMBRA ANTES
DE GUARDARLOS EN EL SOBRE.

LACRAR EL SOBRE Y REMITIRLO AL LABORATORIO DE BIOLOGÍA FORENSE

Sobre para envío de Muestras

 Ministerio Público
Instituto de Medicina Legal
Laboratorio de Biología Forense

Cod. Lab.

ESPERMATOLOGICO

PROCEDENCIA _____
PERITADA (O) _____ Edad _____ COD. IDENT _____

MUESTRAS:
CONTENIDO VAGINAL () HISOPADO PERI-ANAL () CONTENIDO ORAL ()
MANCHAS SOSPECHOSAS () OTROS () especificar _____
FECHA DE TOMA DE MUESTRA _____ PROF. RESPONSABLE _____
(contiene dos hisopos estériles)

ROTULAR Y DEJAR SECAR LOS HISOPOS A TEMPERATURA AMBIENTE BAJO SOMBRA ANTES
DE GUARDARLOS EN EL SOBRE.

LACRAR EL SOBRE Y REMITIRLO AL LABORATORIO DE BIOLOGÍA FORENSE

!!! Usar un sobre para cada muestra !!!



MINISTERIO PÚBLICO
INSTITUTO DE MEDICINA LEGAL

ANEXO N° 01

SOLICITUD DE EXAMEN BIOLÓGICO

N° DE REGISTRO: _____

I.- FILIACIÓN:

PROCEDENCIA: _____ N° OFICIO: _____

CERTIFICADO MÉDICO LEGAL N°: _____

APELLIDOS Y NOMBRES / CUR (< DE EDAD): _____

EDAD: _____ SEXO: _____

MÉDICO SOLICITANTE: _____

II.- DE LOS HECHOS:

FECHA DEL INCIDENTE: _____ HORA (0 - 24 HRS): _____

TIPO DE AGRESIÓN DECLARADA: _____

MANIOBRAS DE ASEO: SI () NO (); _____

III.- TIPO DE MUESTRA:

| | |
|--|-----------------------|
| HISOPADO VULVAR () | HISOPADO VAGINAL () |
| HISOPADO VAGINAL INFERIOR () | HISOPADO PERIANAL () |
| HISOPADO VAGINAL SUPERIOR () | HISOPADO ANAL () |
| HISOPADO ORIFICIO CERVICAL EXTERNO () | HISOPADO BUCAL () |
| OTRO (ESPECIFICAR): _____ | |

FECHA DE TOMA DE MUESTRA: _____ HORA: _____

MEDICO RESPONSABLE DE LA TOMA DE MUESTRA: _____

LUGAR: _____

IV.- EXAMEN SOLICITADO:

| |
|--|
| DETERMINACION DE SEMEN / ESPERMATOLOGICO () |
| TRICOLÓGICO () |
| UNCOLÓGICO () |
| OTRO (ESPECIFICAR): _____ |

FIRMA Y SELLO DEL MÉDICO SOLICITANTE



MINISTERIO PÚBLICO
INSTITUTO DE MEDICINA LEGAL

ANEXO N° 02

SOLICITUD DE EXAMEN QUÍMICO TOXICOLÓGICO

N° DE REGISTRO: _____

I.- FILIACIÓN:

PROCEDENCIA: _____ N° OFICIO: _____

CERTIFICADO MÉDICO LEGAL N°: _____

APELLIDOS Y NOMBRES / CUR (< DE EDAD): _____

EDAD: _____ SEXO: _____

MÉDICO SOLICITANTE: _____

II.- DE LOS HECHOS:

FECHA DEL INCIDENTE: _____ HORA (0 - 24 HRS): _____

TIPO DE AGRESIÓN DECLARADA: _____

III.- MUESTRA:

| | |
|------------------------|-----|
| SANGRE | () |
| ORINA | () |
| PELO (CABELLO / VELLO) | () |
| OTROS (ESPECIFICAR): | |

FECHA DE TOMA DE MUESTRA: _____ HORA: _____

RESPONSABLE DE LA TOMA DE MUESTRA: _____

LUGAR: _____

IV.- EXAMEN SOLICITADO:

| | |
|---------------------------|-----|
| QUIMICO TOXICOLOGICO | () |
| DOSAJE DE ALCOHOL ETILICO | () |
| DOSAJE DE ACOHOL METILICO | () |
| OTRO (ESPECIFICAR): | |

FIRMA Y SELLO DEL MÉDICO SOLICITANTE



MINISTERIO PÚBLICO
INSTITUTO DE MEDICINA LEGAL

ANEXO N° 03

CADENA DE CUSTODIA ¹⁵⁸

I.- EVIDENCIA

LUGAR DE RECOLECCIÓN/DIRECCIÓN:

| N° MUESTRA | N° RML / N° PROT. DE NECROPSIA | DESCRIPCIÓN Y CONDICIÓN | TIPO DE EMBALAJE UTILIZADO |
|------------|--------------------------------------|-------------------------|-------------------------------|
| | | | |
| | | | |
| | | | |
| | | | |
| | | | |

DESTINO:

| | | | | |
|---------------------|----------|-------------|---------------------|--|
| ANATOMÍA PATOLÓGICA | BIOLOGÍA | TOXICOLOGÍA | OTROS (Especificar) | |
|---------------------|----------|-------------|---------------------|--|

II.- RECOJO Y EMBALAJE DE EVIDENCIA

| N° MUESTRA | FECHA Y HORA (0-24 HORAS) DE RECOJO | FECHA Y HORA (0-24 HORAS) DE EMBALAJE |
|------------|-------------------------------------|---------------------------------------|
| | | |
| | | |
| | | |
| | | |
| | | |

III.- SERVIDOR QUE COLECTA Y EMBALA EL BIEN

| | | | |
|------------------|-----------------|---------------------|--------|
| NOMBRE COMPLETO: | | | |
| N° D.N.I.: | N° COLEGIATURA: | CARGO/ INSTITUCIÓN: | FIRMA: |

IV.- CADENA DE CUSTODIA

| | | |
|----------------------------|----------------|---------------|
| 1. ENTREGADO POR: | | |
| FECHA Y HORA (0-24 HORAS): | OBSERVACIONES: | RECIBIDO POR: |
| MOTIVO: | | |
| 2. ENTREGADO POR: | | |
| FECHA Y HORA (0-24 HORAS): | OBSERVACIONES: | RECIBIDO POR: |
| MOTIVO: | | |
| 3. ENTREGADO POR: | | |
| FECHA Y HORA (0-24 HORAS): | OBSERVACIONES: | RECIBIDO POR: |
| MOTIVO: | | |



MINISTERIO PÚBLICO
INSTITUTO DE MEDICINA LEGAL

| | | |
|----------------------------|----------------|---------------|
| 4. ENTREGADO POR: | | |
| FECHA Y HORA (0-24 HORAS): | OBSERVACIONES: | RECIBIDO POR: |
| MOTIVO: | | |
| 5. ENTREGADO POR: | | |
| FECHA Y HORA (0-24 HORAS): | OBSERVACIONES: | RECIBIDO POR: |
| MOTIVO: | | |
| 6. ENTREGADO POR: | | |
| FECHA Y HORA (0-24 HORAS): | OBSERVACIONES: | RECIBIDO POR: |
| MOTIVO: | | |
| 7. ENTREGADO POR: | | |
| FECHA Y HORA (0-24 HORAS): | OBSERVACIONES: | RECIBIDO POR: |
| MOTIVO: | | |
| 8. ENTREGADO POR: | | |
| FECHA Y HORA (0-24 HORAS): | OBSERVACIONES: | RECIBIDO POR: |
| MOTIVO: | | |
| 9. ENTREGADO POR: | | |
| FECHA Y HORA (0-24 HORAS): | OBSERVACIONES: | RECIBIDO POR: |
| MOTIVO: | | |
| 10. ENTREGADO POR: | | |
| FECHA Y HORA (0-24 HORAS): | OBSERVACIONES: | RECIBIDO POR: |
| MOTIVO: | | |
| 11. ENTREGADO POR: | | |
| FECHA Y HORA (0-24 HORAS): | OBSERVACIONES: | RECIBIDO POR: |
| MOTIVO: | | |
| 12. ENTREGADO POR: | | |
| FECHA Y HORA (0-24 HORAS): | OBSERVACIONES: | RECIBIDO POR: |
| MOTIVO: | | |



MINISTERIO PÚBLICO
INSTITUTO DE MEDICINA LEGAL

ANEXO N° 04

FORMATO DE SOLICITUD DE PRONUNCIAMIENTO MÉDICO LEGAL SIN INFORME MEDICO Y/O EXAMENES AUXILIARES SOLICITADOS

Por el presente documento solicito se pronuncien en el R.M.L. (C.M.L. ó Informe Pericial) N° _____ en donde se me solicitaron informes médicos y/o pruebas auxiliares las cuales no la puedo obtener por motivo:

Por lo cual solicito al médico legista: _____

Se pronuncien en el certificado médico legal correspondiente, habiéndoseme explicado los riesgos y/o consecuencias médico-legales y lo relacionado al Artículo 4° de la Ley general de salud, Ley No 26842, "...la negativa a recibir tratamiento médico o quirúrgico exime de responsabilidad al médico tratante y al establecimiento de salud..."

Nombre y apellidos del solicitante: _____

Documento de identidad: _____ Edad: _____

Domicilio: _____

FIRMA E IMPRESIÓN DACTILAR DEL SOLICITANTE



MINISTERIO PÚBLICO
INSTITUTO DE MEDICINA LEGAL

ANEXO N° 05

CONSENTIMIENTO INFORMADO PARA EL EXAMEN DE INTEGRIDAD SEXUAL EN MENORES DE 14 AÑOS

El Reconocimiento Médico Legal (RML) de integridad sexual es un examen médico integral necesario para la investigación de los delitos contra la libertad sexual, con una duración promedio de 15 a 30 minutos. Permite la determinación de lesiones relacionados a la agresión sexual, así como la toma de diversas muestras de secreciones y/o fluidos corporales.

Consiste en el examen de las regiones corporales previo retiro de la vestimenta, comprendiendo los exámenes de integridad sexual, física y edad aproximada.

El procedimiento no conlleva riesgos para la vida y la salud, pero puede causar algunas molestias.

División Médico Legal: _____

Lugar: _____ Fecha: _____ Hora: _____

Persona a examinar: _____

Representante del examinado (a): _____ DNI: _____
(Familiar, Representante legal o acompañante consignado en el oficio de la autoridad solicitante)

| Detalle del consentimiento: | | SI | NO |
|------------------------------------|--|-----------|-----------|
| 1 | La presencia del o la acompañante / asistente y/o familiar* | | |
| 2 | El examen de edad aproximada | | |
| 3 | El examen de integridad física (lesiones) | | |
| 4 | El examen de integridad sexual: genital y/o anal* | | |
| 5 | Otros exámenes auxiliares necesarios* | | |
| 6 | Registros fotográficos y/o videos de los hallazgos del examen [#] | | |
| 7 | La presencia de personal en capacitación* | | |

Marcar con una "X" la casilla correspondiente.

*En niños, niñas y adolescentes menores de 14 años, debe brindarse la información de manera clara y suficiente; verificarse el entendimiento de los motivos, de los mismos y recabar el asentimiento del menor.

[#]Deberá informarse que el registro fotográfico y/o video de los hallazgos del examen deberán ser utilizados como medio probatorio; y excepcionalmente para fines de investigación científica.

*En menor de 14 años, el consentimiento informado será firmado por el familiar o representante legal.

Yo: _____

Dejo constancia expresa de haber recibido información detallada y minuciosa de los procedimientos a realizarse, por lo que firmo el presente documento, en pleno uso de mis facultades mentales: SI () NO ()
brindo mi consentimiento voluntario.

Al firmar este consentimiento, no renuncio a ninguno de mis derechos legales; Y entiendo que puedo interrumpir el examen en cualquier momento.

(Firma)

(Firma)

Nombres y Apellidos del (a) Examinado (a)
o Representante legal o familiar

Nombres y Apellidos del Testigo

(Firma)

(Firma)

Sello o Nombres y Apellidos del Perito 1

Sello o Nombres y Apellidos del Perito 2

ANEXO 6

CONSENTIMIENTO INFORMADO PARA EL EXAMEN DE INTEGRIDAD SEXUAL DE 14 A 18 AÑOS

El Reconocimiento Médico Legal (RML) de integridad sexual es un examen médico integral fundamental para la investigación de los delitos contra la libertad sexual, con una duración promedio de 15 a 30 minutos. Permite la determinación de lesiones relacionados a la agresión sexual, así como la toma de diversas muestras de secreciones y/o fluidos corporales.

Consiste en el examen de las regiones corporales previo retiro de la vestimenta, comprendiendo los exámenes de integridad sexual, física y edad aproximada.

El procedimiento no conlleva riesgos para la vida y la salud, pero puede causar algunas molestias.

División Médico Legal: _____

Lugar: _____ Fecha: _____ Hora: _____

Persona a examinar: _____

Representante del examinado (a): _____ DNI: _____
(Familiar, Representante legal o acompañante consignado en el oficio de la autoridad solicitante, solo en casos de personas incapaces)

| Detalle del consentimiento: | | SI | NO |
|------------------------------------|--|-----------|-----------|
| 1 | La presencia del o la acompañante / asistente y/o familiar* | | |
| 2 | El examen de edad aproximada | | |
| 3 | El examen de integridad física (lesiones) | | |
| 4 | El examen de integridad sexual: genital y/o anal* | | |
| 5 | Otros exámenes auxiliares necesarios* | | |
| 6 | Registros fotográficos y/o videos de los hallazgos del examen [#] | | |
| 7 | La presencia de personal en capacitación* | | |

Marcar con una "X" la casilla correspondiente.

*En niños, niñas y adolescentes menores de 14 años, debe brindarse la información de manera clara y suficiente; verificarse el entendimiento de los motivos, de los mismos y recabar el asentimiento del menor.

[#]Deberá informarse que el registro fotográfico y/o video de los hallazgos del examen deberán ser utilizados como medio probatorio; y excepcionalmente para fines de investigación científica.

Yo: _____

Dejo constancia expresa de haber recibido información detallada y minuciosa de los procedimientos a realizarse, por lo que firmo el presente documento, en pleno uso de mis facultades mentales: SI () NO ()
brindo mi consentimiento voluntario.

Al firmar este consentimiento, no renuncio a ninguno de mis derechos legales; Y entiendo que puedo interrumpir el examen en cualquier momento del examen.

(Firma)

(Firma)

Nombres y Apellidos del (a) Examinado (a)
o Representante legal o familiar

Nombres y Apellidos del Testigo

(Firma)

(Firma)

Sello o Nombres y Apellidos del Perito 1

Sello o Nombres y Apellidos del Perito 2



MINISTERIO PÚBLICO
INSTITUTO DE MEDICINA LEGAL

ANEXO N° 07

CONSENTIMIENTO INFORMADO PARA EL EXAMEN DE INTEGRIDAD SEXUAL EN ADULTOS

El Reconocimiento Médico Legal (RML) de integridad sexual es un examen médico integral fundamental para la investigación de los delitos contra la libertad sexual, con una duración promedio de 15 a 30 minutos. Permite la determinación de lesiones relacionados a la agresión sexual, así como la toma de diversas muestras de secreciones y/o fluidos corporales.

Consiste en el examen de las regiones corporales previo retiro de la vestimenta, comprendiendo los exámenes de integridad sexual, física y edad aproximada.

El procedimiento no conlleva riesgos para la vida y la salud, pero puede causar algunas molestias.

División Médico Legal: _____

Lugar: _____ Fecha: _____ Hora: _____

Persona a examinar: _____

Representante del examinado (a): _____ DNI: _____

(Familiar o Representante legal o acompañante consignado en el oficio de la autoridad solicitante, solo en casos de personas incapaces)

| Detalle del consentimiento: | | SI | NO |
|------------------------------------|--|-----------|-----------|
| 1 | La presencia del o la acompañante / asistente | | |
| 2 | El examen de edad aproximada | | |
| 3 | El examen de integridad física (lesiones) | | |
| 4 | El examen de integridad sexual: genital y/o anal | | |
| 5 | Otros exámenes auxiliares necesarios | | |
| 6 | Registros fotográficos y/o videos de los hallazgos del examen* | | |
| 7 | La presencia de personal en capacitación | | |

Marcar con una "X" la casilla correspondiente.

*Deberá informarse que el registro fotográfico y/o video de los hallazgos del examen deberán ser utilizados como medio probatorio; y excepcionalmente para fines de investigación científica.

Yo: _____

Dejo constancia expresa de haber recibido información detallada y minuciosa de los procedimientos a realizarse, por lo que firmo el presente documento, en pleno uso de mis facultades mentales: SI () NO () brindo mi consentimiento voluntario.

Al firmar este consentimiento, no renuncio a ninguno de mis derechos legales. Y entiendo que puedo interrumpir el examen en cualquier momento del examen.

(Firma)

(Firma)

Nombres y Apellidos del (a) Examinado (a)
o Representante legal o familiar

Nombres y Apellidos del Testigo

(Firma)

(Firma)

Sello o Nombres y Apellidos del Perito 1

Sello o Nombres y Apellidos del Perito 2

ANEXO N° 08

GLOSARIO DE TÉRMINOS

- **Ano infundibuliforme:** ano en forma de infundíbulo o de embudo, el cual puede ser congénito o adquirido.
- **Apéndice himeneal:** lengüeta mucosa himeneal, que generalmente emerge de la región posterior del himen.
- **Aspermia:** Ausencia de eyaculado.
- **Autoridad competente:** es la autoridad Fiscal, Judicial y Policial, esta última en casos de detención de personas requisitorias, por lo que en los otros casos solo podrán ser atendidos con autorización o disposición del Fiscal ó Juez a cargo del caso.
- **Azoospermia:** semen sin espermatozoides
- **Borde libre himeneal:** es el borde que delimita el orificio u ostium himeneal
- **Borde de inserción himeneal:** borde de implantación hacia la mucosa vestibular.
- **Borramiento de pliegues anales:** pérdida o distorsión de la disposición radiada de los pliegues anales.
- **Carúnculas mirtiformes:** son rezagos o restos himeneales, producidos por el estallamiento himeneal que se ocasiona durante la expulsión fetal del 1er. parto vaginal.
- **Colposcopio:** Microscopio binocular que se utiliza para el estudio del himen y vagina
- **Condiloma Acuminado:** Lesión ocasionada por el virus del Papiloma humano (VPH)
- **Desfloración:** 1ra. Ruptura del himen.
- **Desfloración reciente:** desgarramiento himeneal reciente con signos vitales perilesionales.
- **Desfloración Antigua:** desgarramiento himeneal antiguo, resuelto (sin los signos anteriores)
- **Desgarro Anal:** Solución de continuidad que sobrepasa la capa mucosa de la región anal. Para efectos prácticos y evitar confusión, puede considerarse sinónimo de lo anterior.
- **Desgarro completo:** lesión que comprende desde el borde libre del himen hasta el borde de inserción del himen.
- **Desgarros Extragenitales:** Desgarros ubicadas en el resto del cuerpo, incluido las mamas.
- **Desgarro incompleto:** lesión del borde libre del himen que no llega al borde de inserción.
- **Desgarros paragenitales:** Desgarros ubicadas en la superficie interna de los muslos, los glúteos, pubis e hipogastrio
- **Desgarro de vagina-Periné:**
 - **Grado I:** afectan la horquilla perineal, la piel perineal y la mucosa vaginal.
 - **Grado II:** Lo anterior mas la aponeurosis y los músculos del periné, sin llegar al esfínter anal.
 - **Grado III:** Todo lo anterior más el esfínter anal.
 - **Grado IV:** Hay extensión a mucosa rectal, deja descubierta la luz del recto.
- **Escotaduras congénitas:** muescas himeneales, de origen congénito, que no llegan al borde de inserción
- **Fisura anal:** Solución de continuidad que sigue la dirección y el sentido de los pliegues anatómicos del ano.
- **Fosfatasa ácida:** Enzima cuya fracción prostática es componente importante del semen, que en la práctica médico legal es utilizado para la determinación del mismo
- **Himen:** membrana mucosa que delimita la cavidad vaginal de la región vestibular.
- **Himen anular:** himen en forma de anillo, ó circular.
- **Himen bilabiado:** himen con orificio vertical, representando la membrana dos labios situados longitudinalmente
- **Himen coraliforme:** himen de bordes redundantes y distensible, en forma de “coral”.

- **Himen complaciente:** tipo de himen atípico cuya características histológicas le permiten distenderse y su borde libre se apertura a un diámetro mayor de 2.5 cm., o que permite el ingreso de dos dedos del examinador, sin desgarrarse.
- **Himen cribiforme o acribillado:** himen perforado por múltiples orificios pequeños.
- **Himen dilatado:** himen con orla himeneal estrecha y orificio amplio mayor de 2.5 cm.
- **Himen imperforado:** himen sin orificio.
- **Himen semilunar:** himen en forma de medialuna, cuyo borde inferior convexo se inserta en el suelo y caras laterales de la vagina, mientras su borde superior delimita el orificio, que ocupa de este modo la parte alta, en la entrada del conducto vaginal.
- **Himen tabicado o septado:** presencia de tabique himeneal, que divide en dos el orificio himeneal
- **Hipospermia:** Volumen del semen eyaculado es menor de 02 ml (El volumen se considera normal cuando es entre 2 y 6 ml.)
- **Lámpara de Wood:** Luz ultravioleta que produce fluorescencia de los tejidos y permite identificar el tejido cicatrizal (colágeno de la dermis) propio de los desgarros antiguos.
- **No Desfloración:** Himen integro.
- **Oligospermia:** Número reducido de espermatozoides (Menor de 20 millones/ml); El rango de conteo normal de esperma está entre 20 millones/ml y 200 millones/ml.
- **Ostium himeneal:** Orificio de la membrana himeneal (Introito vaginal)
- **Orla himeneal:** La orla o franja himeneal, indica el ancho del himen en todo su diámetro
- **Periné:** Región limitada por el escroto y el ano en el hombre o por la vulva y el ano en la mujer
- **Pilares mucosos:** repliegue o engrosamiento mucoso de himen, en forma de columna, ubicado en la cara vaginal del mismo.
- **Plicomas:** Desgarras elevadas de la mucosa anal, ocasionado por enfermedad Hemorroidal.
- **Pseudo-Himen:** anillo formado por separación incompleta de los labios menores.
- **Signos Vitales perilesionales:** conjunto de signos que se evidencian cuando se presenta una solución de continuidad, alrededor de la misma. Tenemos: hemorragia, equímosis, congestión o eritema, edema y/o tumefacción.
- **Vestíbulo:** Región genital femenina que se limita hacia los lados con los labios menores, hacia arriba con el clítoris, con su capuchón, y el meato uretral, al medio con el himen y el introito vaginal y hacia abajo con la horquilla vulvar.
- **Vulva:** Región genital femenina que limita hacia los lados con los labios mayores, hacia arriba con el monte de Venus o pubis y hacia abajo con la horquilla vulvar.

ANEXO 07

CÓDIGO PENAL DEL PERÚ – D. Leg. No. 635:

LIBRO II - Parte Especial Delitos: Título IV – Delitos contra la Libertad:
Capítulo IX, X, XI:

Capítulo IX Artículos 170 al 178: VIOLACIÓN DE LA LIBERTAD SEXUAL.

Capítulo X: Artículos 179 al 182: Proxenetismo.

Capítulo XI: Artículos 183 al 183-A: Ofensas al Pudor Público.

Art. 170: Violación sexual: comete el delito de violación sexual el que con violencia o grave amenaza, obliga a una persona a tener **acceso carnal** por vía vaginal, anal o bucal o realiza otros actos análogos introduciendo objetos o partes del cuerpo por alguna de las dos primeras vías.

- Según Sebastián Soler: “el acceso carnal es una enérgica expresión que significa penetración sexual, ya sea por vía normal o anormal”. “El término **acceso** proviene del latín **accessus**, significa ayuntamiento, entrada o paso”.¹⁵⁹
- Según el autor José Ángel Patitó debe entenderse como “acceso carnal” a la penetración del pene en cualquier cavidad (anal, vaginal o bucal).¹⁶⁰
- Para el profesor Juan Antonio Gisbert Calabuig el “acceso carnal hay que entenderlo como la penetración del pene en erección a través de la vagina, dando lugar a lo que clásicamente se ha llamado coito vaginal”.¹⁶¹
- Para el autor Eduardo Vargas Alvarado la palabra **acceso** procede del latín **accessus**: entrada, paso. El acceso carnal es denominado **cópula** en algunos códigos penales, tradicionalmente se ha definido como la introducción completa o incompleta del miembro viril en la vía vaginal, anal o bucal de la víctima.¹⁶²

Art. 171: Violación de persona en estado de inconsciencia o imposibilidad de resistir.

Art. 172: Violación de persona en incapacidad de resistir.

Art. 173: Violación sexual en niño, niña o adolescente

Art. 174: Violación de persona bajo autoridad o vigilancia

Art. 175: Seducción (El Art. 173 ahora lo engloba)

Art. 176: Actos contra el pudor

Art. 177: Formas agravadas de los DCLS: seguidas de muerte o lesiones graves

¹⁵⁹ Texto de Medicina Forense, de Mario Rivas Souza, 2da. Edición, año 2001, Pág.: 189.

¹⁶⁰ Texto de Medicina Legal, de José Ángel Patitó, año 2000, Pág.: 321.

¹⁶¹ Texto de Medicina Legal y Toxicología, de Juan Antonio Gisbert Calabuig, 5ta. Edición, año 1998, Pág.: 497.

¹⁶² Texto de Medicina Legal, de Eduardo Vargas Alvarado, 2da. Edición, año 1999, Pág.: 251.

BIBLIOGRAFÍA

1. Guía Médico Legal: "Evaluación Integral a presuntas víctimas de DCLS", Lima – Perú, Año 2009.
2. BONNET, E.F.P.: "Lecciones de Medicina Legal".
3. Emilio Federico Pablo Bonnet, "Medicina Legal", López Libreros Editores S.R.L., Bs. As. – Argentina, año 1967.
4. Gisbert Calabuig JA. "Medicina legal y toxicología", Editorial Masson S.A., Madrid - España; 6ª edición año 2004.
5. NERIO ROJAS: "Medicina Legal", Editorial el Ateneo, Bs. As. 10ma. Edición 1971
6. Eduardo Vargas Alvarado, "Medicina Forense y Deontología Médica", Editorial Trillas - México, 2ª edición año 1999.
7. PATITO, J.; LOSSETTI, O. y TREZZA, F. "Tratado de Medicina Legal y Elementos de Patología Forense". Editorial Quórum. Buenos Aires. 2003.
8. José Ángel Patitó, "Medicina Legal", Ediciones Centro Norte, Bs. As. – Argentina, año 2000.
9. "Guía de consulta abreviada para el examen serológico forense, informe pericial y manejo del kit para la toma de muestras, en los sectores forense y de salud", Bogotá – Colombia 2006
10. Kvitko, Luis A. "EL HIMEN" Editorial: La Rocca, 1ra. Edición Año: 2005
11. "Normas y guía clínica para la atención en servicios de urgencia de personas víctimas de violencia sexual"; Gobierno de Chile, Ministerio de Salud de Chile, abril 2004
12. "Protocolos forenses para víctimas de delitos contra la integridad sexual"; Buenos Aires – Argentina
13. "Importancia de la exploración anogenital en la evaluación del niño y del adolescente con sospecha de abuso sexual. Revisión de la Clasificación Internacional" – México.
14. "Manual de Protocolos de Procedimientos Médico – Legales: Libro blanco, del Instituto de Medicina Legal del Ministerio Público, Lima – Perú, año 1997.
15. "Manual actualizado de Protocolos de Procedimientos Médico – Legales: Libro azul, del Instituto de Medicina Legal del Ministerio Público, Lima – Perú, año 2000.
16. "El estudio de las agresiones sexuales en el Laboratorio de biología", de Victoria Prieto Ruiz-Canela Instituto Nacional de Toxicología y Ciencias Forenses Departamento de Sevilla.
17. "Desgarros del himen en la determinación médico legal de la integridad sexual", José Pacheco, Felio Palomino, Nancy De La Cruz; Instituto de Patología. Facultad de Medicina, UNMSM. Lima, Perú.
18. Latoche FE, Latoche RC. "Estudio anatómico del himen y su repercusión en Medicina Legal". Medicina Legal Costa Rica. 1999; 16(1-2):2-7.
19. Berríos MR, Rodríguez PJ, Salazar GS, Tapara QJ. "Delitos contra la libertad sexual: Frecuencia de himen complaciente en la ciudad de Arequipa 2002" y Revista "El Heraldito Forense" del Instituto de Medicina Legal del Perú. Marzo 2005; 1. Disponible en: <http://www.mpfm.gob.pe/iml/revista.php#>
20. Muram D. "Child sexual abuse: genital tract findings in prepubertal girls: the unaided medical examination. Am J Obstet Gynecol". 1989; 160:328-33.
21. Testut A. Latarget. "Tratado de Anatomía Humana", Editorial Salvat S.A., Barcelona – España, 9ª edición, año 1977.
22. Luis Castro Eguiluz, "Compendio de Medicina Legal", Lima Perú, año 1986.
23. C. Simonin, "Medicina Legal Judicial", Editorial JIMS Barcelona – España, 2da. Edición española, año 1973.
24. Jorge Alberto Riu y Guillermina Tavella de Riu, "Lesiones – Aspecto Médico Legal", Editorial Librería Akadia y Lema Editora S.R.L., año 1994.
25. Hugo Rodríguez Almada, "Medicina Legal de la Mujer y del Niño", Bibliomédica Ediciones, Montevideo – Uruguay, Año 2007.
26. Mario Rivas Souza, "Medicina Forense", Ediciones Cuéllar Ciudad de México - México, 2da. Edición año 2001.
27. Leo Julio Lencioni, "Los Delitos Sexuales", Editorial Trillas – México, 1ra. Edición año 2002.



**INFORME PERICIAL PARA LA EVALUACION
PROBABLES VICTIMAS POR DELITOS
CONTRA LA LIBERTAD SEXUAL**

Informe- Nro. - -
 Fecha / / Año
 Hora de Examen

Entidad Solicitante Comisaría Fiscalía Juzgado Defensoría
 Funcionario Responsable:
 Apellidos y Nombres N° Oficio
 Dependencia Médico Legal:
 Custodio o acompañante Apellidos y Nombres
 Docum. Ident.

1. Motivo de la Pericia: DCLS Detenido Fuga
 Abandono Retenido Otros Especificar

2.1. Identificación del Peritado SI N.N.

Nombres
 Apellido Paterno
 Apellido Materno
 Apelativo

2.2. Documento de Identidad

- 1- DNI 7- Sin Documento
 2- Partida Nacimiento 8- Otro:
 3- Boleta y/o LM
 4- Lic. Conducir
 5- Pasaporte
 6- Carnet extranjera

2.3. Sexo

- Masc.
 Fem.

2.4. Fecha de Nacimiento

/ /

2.5. Edad

Esta Gestando? NO SI

Edad Gestacional Semanas

Nº

2.6. Raza

- Blanca
 Mestiza
 Negra
 Amarilla
 Indeterminada

2.7. Estado civil

- Soltero (a)
 Casado(a)
 Conviviente
 Otros

especificar

2.8. Nivel de instrucción

- Analfabeto
 Prim. Incompleta
 Prim. Completa
 Sec. Incompleta
 Sec. Completa
 Sup. Incompleta
 Sup. Técnica completa
 Sup. Universitaria incompleta
 Sup. Universitaria Completa
 Otros:

2.9. Idioma

- Castellano
 Quechua
 Otros:

2.10. Dominancia

- Diestro
 Zurdo
 Ambidiestro

2.11. Religión

- Católica
 Evangélica
 Adventista
 Testigo de Jehova
 Mormón
 Ateo
 Judío
 Otro.

especificar

2.12. Antecedentes Patológicos

- Deficiencia Sensorial
 Retardo Mental
 Enfermedad Mental
 Incapacidad Física
 Otros:

especificar

2.13. Ocupación

- Ama de casa
 Empleado Administ.
 Empleado Técnico
 Obrero
 Trabaj. Sexual
 Trabaj. Indep.
 Trabaj. Del hogar
 Estudiante

- Desocupado
 No Refiere
 Otros

especificar

Domicilio de Residencia

TELÉFONO

El niño,niña o adolescente vive con el grupo familiar SI NO

IDENTIFICACION
Dactilar o
Palmatoscópica

[Empty box for identification]

4.- EVALUACION MEDICO LEGAL

Consentimiento Informado (ver anexo 01)

Acepta NO
 SI

4.1- ANTECEDENTES DEL SUCESO DE VIOLENCIA SEXUAL: (llenar según el caso)

MANIFESTADO POR: Persona Examinada Otro

Fecha Hora

Tiempo transcurrido desde el suceso _____

Lugar del Hecho: Dirección):.....

Distrito:.....Provincia:.....Departamento:.....

RELATO DEL HECHO:

.....

Nº de agresores: Uno () Mas de uno () Especificar: _____

Se lesiono al agresor SI () NO () Donde? _____

Presunto Agresor _____ (ver tabla)

Edad aproximada agresor: _____ (ver tabla)

Medio Utilizado: _____ (ver tabla)

Tipos de Armas : _____ (ver tabla)

4.2- CARACTERISTICAS DE LA AGRESION (Referida por la victima)

AGRESION SEXUAL : NO () SI () TIPO : Penetración () Tocamientos () Frotamiento () Otros ().....

EN REGION : Genital () Anal () Bucal ()

CON EL PENE : SI () : Sin condón () Con uso de condón () NO ()

EYACULACION: NO () SI () : Eyaculación dentro () Eyaculación fuera () No sabe ().....

CON OTRAS PARTES DEL CUERPO : NO () SI () : Dedos () Lengua () Otros ().....

CON OTROS AGENTES: NO () SI () : Prótesis peneana () Objetos ().....

AGRESION FISICA: NO () SI ()

TIPO DE AGENTE: Contuso ()..... Cortante ().....Otro ().....

UTILIZACION DE DROGAS O ALCOHOL : NO () SI () NO SABE ().....

Fármacos ()..... Drogas ().....Alcohol ()..... Cantidad ingerida.....

Otros

4.3- ACCIONES REALIZADAS POSTERIORMENTE AL HECHO: (No aplica si pasaron mas de 72 Horas)

Se Realizo Higiene: NO () SI () : Lavado vaginal () corporal () Otras.....

Recibio Atencion Medica : NO () SI () : Lugar.....Medicación.....

Recibio Tratamiento Anticonceptivo de Emergencia: NO () SI: (Nombre).....

| | | | | | | | | |
|--------------------------|--------------------------|--------------------------|-----------------------------|--------------------------|--------------------------|--------------------------|---|--------------------------------|
| Orino | Defeco | Vomito | Ingirió Alimentos o bebidas | Se Lavo los dientes | Uso enjuague bucal | Se Cambio de Ropa | Se inserto o retiro tampones o diafragmas | Otras acciones no consideradas |
| SI <input type="radio"/> | SI <input type="radio"/> | SI <input type="radio"/> | SI <input type="radio"/> | SI <input type="radio"/> | SI <input type="radio"/> | SI <input type="radio"/> | SI <input type="radio"/> | |
| NO <input type="radio"/> | NO <input type="radio"/> | NO <input type="radio"/> | NO <input type="radio"/> | NO <input type="radio"/> | NO <input type="radio"/> | NO <input type="radio"/> | NO <input type="radio"/> | |

5.- EVALUACION PERICIAL MEDICO FORENSE

5.1.- ANTECEDENTES

Antecedentes Gineco-Obstetricos:

Menarquía: [] Reg. Catamenial [] FUM: []

Relaciones Sexuales 1ra [] Ultima Relacion Sexual []

Relaciones Contranatura: 1ra [] Ultima Relaci. Contran. []

Paridad: Nº Partos [] Tipo de Parto: Vaginal Cesarea

Episiotomía: NO SI No Sabe No Recuerda

Nº Abortos [] Fecha del ultimo parto []

Cirugías Ginecológicas: No Si:

Métodos Anticonceptivos No Si:

Infecciones de Transmision Sexual NO SI:

Recibió Tratamiento NO SI:

¿Tuvo Relaciones Sexuales en las ultimas 48 horas? NO SI

Vaginal: No Si n/s Eyaculación?: No Si Uso Preservativo? No Si

Anal: No Si n/s Eyaculación?: No Si Uso Preservativo? No Si

Oral: No Si n/s Eyaculación?: No Si Uso Preservativo? No Si

5.1.2- DESCRIPCIÓN DE PRENDAS

Viste las prendas que usaba cuando ocurrieron los hechos? NO SI

Las trae al examen? NO SI

Donde se encuentran?

Se dejan para estudio No Describir su estado

5.2- DESCRIPCION FISICA DE LA EXAMINADA (O):

Estado de Conciencia: Orientado () Desorientado () Inconsciente ()

Detallar:

Estado General: Bueno Regular Malo

Estado de Hidratación: Bueno Regular Malo

Estado de Nutrición: Bueno Regular Malo

Talla: [] mt Peso: [] Kg.

Tipo Constitucional.

Leptosómico Atlético Pícnico Dismórfico Normosómico

Otros:

PIEL: Características Identificadoras:

Tatuajes Nevos Cicatrices Deformidades

Otros (detallar):

APARENTE LIMITACION MENTAL: SI NO

APARENTE LIMITACION SENSORIAL: SI NO

APARENTE LIMITACION FISICA: SI NO

OTRAS LIMITANTES (detallar)

EXAMEN PERICIAL MÉDICO FORENSE

5.2- Estado General y Emocional

.....

.....

.....

6- EXAMEN DE INTEGRIDAD FISICA:

6.1 ESTUDIO DE LA ZONA SUB UNGUEAL

Presenta Lesiones : SI NO
 Si es afirmativo describa: _____



MARCAR LESIONES Y ZONA DE TOMA DE MUESTRA

Se recolecta evidencia física: NO
 SI Corte de uñas
 Raspado sublingual

6.2 REGION EXTRAGENITAL :

- Cabeza - Cráneo : NO SI
- Cara : NO SI
- Cavidad Oral : NO SI
- Región Cervical : NO SI
- Mamas : NO SI
- Tórax Anterior : NO SI
- Abdomen : NO SI
- Region Lumbar : NO SI
- Tórax Posterior : NO SI
- Miembros Superiores : NO SI
- Miembros Inferiores : NO SI
- OBSERVACIONES : NO SI

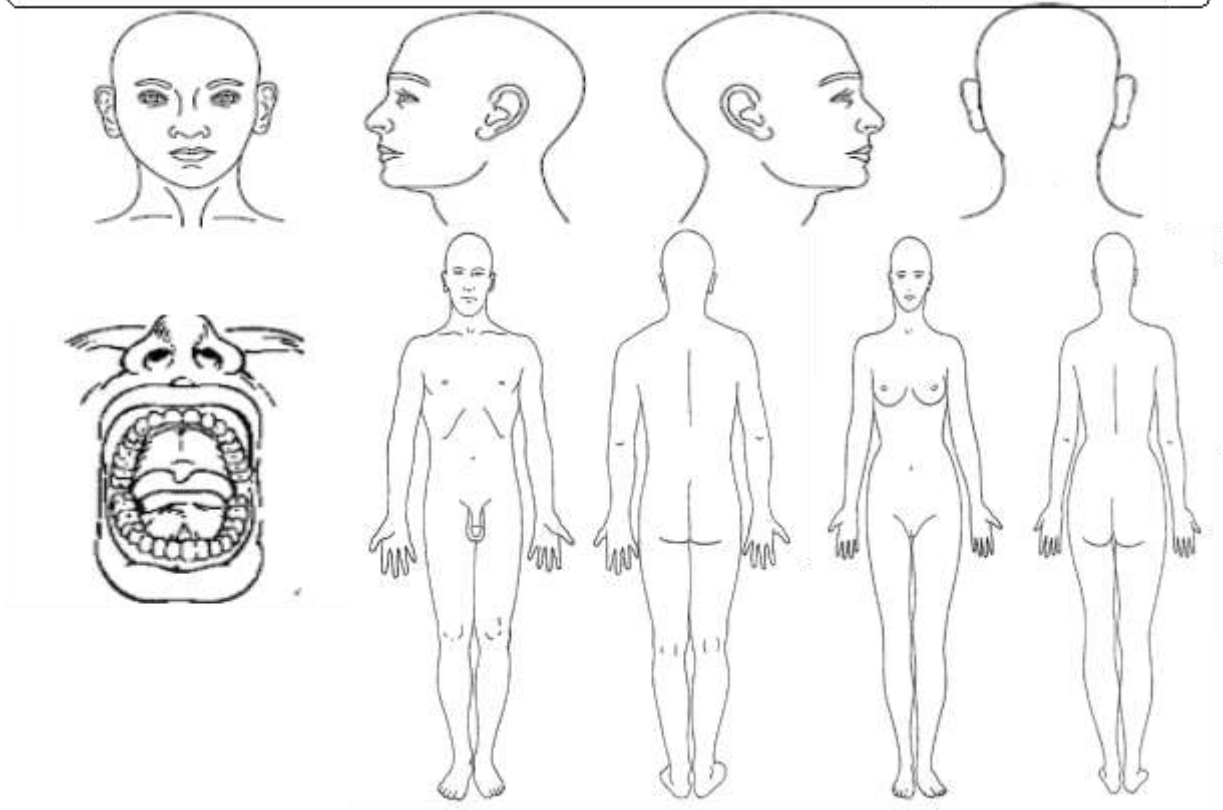
7.3 REGION PARAGENITAL:

Cara Interna de los Muslos: NO SI

Región Púlica: NO SI

Región Glútea: NO SI

Toma de Muestras: NO SI



8. EXAMEN DE INTEGRIDAD SEXUAL: LLENAR SEGÚN CORRESPONDA - TACHAR LA PARTE DEL FORMATO QUE NO SE UTILISE POR NO CORRESPONDER

SEXO FEMENINO:

Registra en cada grafico las lesiones que se evidencian al examen

8.1 REGION GENITAL: Posición: Ginecológica () Lateral () En Rana ()

LABIOS MAYORES No Lesiones () SI: ().....

LABIOS MENORES NO Lesiones() SI: ().....

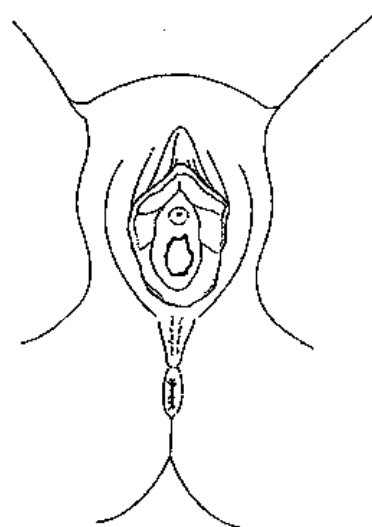
CLITORIS NO Lesiones () SI: ().....

MEATO URINARIO NO Lesiones () SI: ().....

HORQUILLA VULVAR NO Lesiones () SI: ().....

VAGINA NO Lesiones () SI: ().....

PERINE NO Lesiones () SI: ().....



HIMEN:

Forma: Anular () Bilabiado () Semilunar () Otros ().....

Orificio: Diámetro Aproximado.....

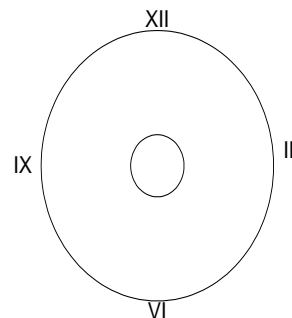
¿Los Bordes son Elásticos? No () Si ()

Region Inferior: Bordes: > 1 mm.() < 1 mm. () Ausencia de Tejido Himeneal ()

ESCOTADURAS ANATOMICAS : NO () SI () Nº.....Horas.....

Lesiones Himeneales NO () SI ().....

(Equimosis, erosión, etc.).....



DESGARROS: NO () SI ()

RECIENTES : 1- Completos : Nº.....Horas.....

2- incompletos: Nº.....Horas.....

ANTIGUOS : 1- Completos : Nº.....Horas.....

2- Incompletos: Nº.....Horas.....

CARUNCULAS MIRTIFORMES: NO () SI ().....

LESIONES POR ETS: NO () SI () Detallar.....

OBSERVACIONES: NO () SI () Detallar.....

TOMA DE MUESTRAS: NO () SI () Detallar.....

BIOLOGICAS: SEMEN () PELO () VELLO PUBICO () MUESTRA BIOLÓGICA DE PIEL () MUESTRA BIOLÓGICA EN OTRO MEDIO ()

PIEL () SANGRE () SALIVA () OTRA DETALLAR.....

DETERMINACION DE ETS: SIFILIS () HIV () CHANCRO () HERPES () MOLUSCO CONTAGIOSO () GONORREA ()

DETERMINACION DE ADN: SI () NO ()

8.2 SEXO MASCULINO

BOLSA ESCROTAL :

PENE Y PREPUCIO :

FRENILLO :

SURCO BALANOPREPUCIAL :

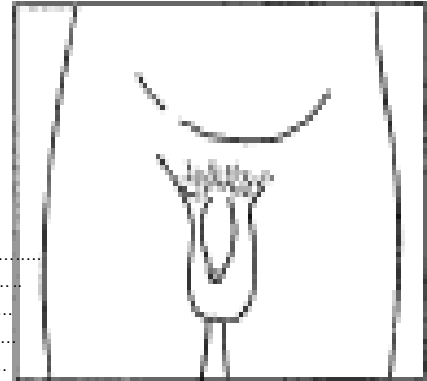
GLANDE :

OTRAS LESIONES TRAUMAT. : NO () SI () Detallar.....

LESIONES POR ETS : NO () SI () Detallar.....

OBSERVACIONES : NO () SI () Detallar.....

TOMA DE MUESTRAS : NO () SI () Detallar.....



8.3 EXAMEN DE LA REGION ANAL : Posición : Genupectoral () Supina () Lateral () Otra () Detallar.....

ANO: Forma: Circular () Infundibuliforme () Otros ()

Tono: Eutonico () Hipotónico () Hipertónico ()

Pliegues Perianales : Normales () Engrosados () Borramiento () Parcial () Total ()

LESIONES RECIENTES

Erosion: NO () SI () N°.....Horas:.....

Características:.....

Desgarro: NO () SI () N°.....Horas:.....

Características:.....

CICATRICES: NO () SI () N°.....Horas:.....

Características:.....

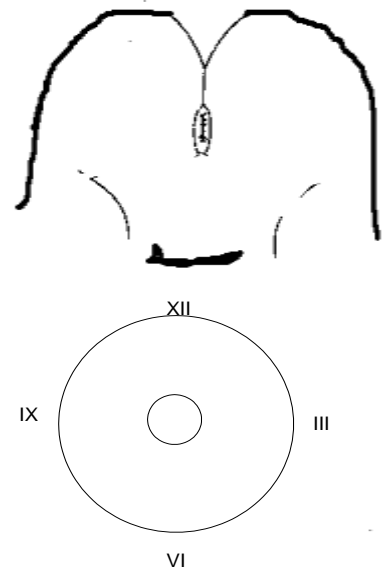
PERINE: Sin Lesiones () Con Lesiones ()

OTRAS LESIONES: NO () SI ()

Plicomas: NO () SI () N°.....Horas:.....

P. Hemorroidal: NO () SI () N°.....Horas:.....

Lesiones por ITS: NO () SI ()



OBSERVACIONES: NO () SI () Detallar.....

TOMA DE MUESTRAS: NO () SI () Detallar.....

8.4 VALORACION DE CONDICION TOXICA INDUCIDA POR DROGAS O ALCOHOL

Se sospecha de Aliento Alcohólico NO () SI () Se solicita dosaje etílico NO () SI ()

Se sospecha de estar bajo la influencia de drogas NO () SI () Se solicita examen toxicológico: NO () SI ()

CONCLUSIONES:

INTEGRIDAD SEXUAL:

Integridad Himen: _____ (ver tabla)
Integridad Región Anal: _____ (ver tabla)

INTEGRIDAD FISICA: NO () SI ()

Por las Lesiones Recientes Descritas Requiere:
(____) días de Atención Medica
(____) días de Incapacidad Medico Legal

EDAD APROXIMADA: () (días/Meses/Años)

OBSERVACIONES:

Se Tomo Muestra: NO () SI () de :..... ver solicitud
Exámenes Auxiliares NO () SI () de :..... ver solicitud
Se Perennizo: NO () SI () de :..... ver solicitud
Interconsulta: NO () SI () de :..... ver tabla
Se Sugiere Evaluación por Psicología Forense () pasa a Procedimiento de Entrevista Única SI () NO ()

PERITOS:

| | | | |
|------------------------|---------------|---------|---------------------|
| MEDICO RESPONSABLE | : | _____() | |
| Nro de Colegio Medico | : | _____() | |
| Nro de D.N.I. | : | _____() | |
| Domicilio laboral | : | _____() | _____ Sello y Firma |
| | | | |
| MEDICO ACOMPAÑANTE: | NO () SI () | _____() | |
| Nro. de Colegio Medico | : | _____() | |
| Nro. de D.N.I. | : | _____() | |
| Domicilio laboral | : | _____() | _____ Sello y Firma |

OTROS:

| | | | |
|-------------------|---|-------------------------|---------------------|
| Administrativo | : | _____ (VER TABLA) | |
| Nro de D.N.I. | : | _____ (automatico) | |
| Domicilio laboral | : | _____ (automatico) | _____ Sello y Firma |
| | | | |
| Testigo | : | Tipo: _____ (VER TABLA) | |
| Nro de D.N.I. | : | _____ (Tipear) | |
| Domicilio | : | _____ (automatico) | _____ Sello y Firma |

FECHA _____ (AUTOMATICO)

RECOMENDACIONES DE LA COMISIÓN ENCARGADA DE LA REVISIÓN Y ACTUALIZACIÓN DE LA PRESENTE GUÍA

Frente a la grave y crónica problemática conocida por la que atraviesan aún muchas de las instituciones del sistema de administración de justicia, al cual se encuentra inmerso nuestra institución, el Instituto de Medicina Legal, a pesar de los enormes esfuerzos que se viene realizando en los últimos años, por las diferentes gestiones, la comisión encargada de la revisión y actualización de la presente Guía, después de la realización del Foro virtual nacional, en la que se dio a conocer la nueva propuesta de la Guía, realizada durante los meses de junio y julio 2011, en la que recibió sugerencias, observaciones y aportes en general, de parte de nuestros colegas de todo el territorio nacional. Con relación a la presente Guía que hoy presentamos, consideramos oportuno transmitir a nuestra gestión actual, las siguientes recomendaciones recogidas, en la búsqueda de una óptima implementación y adecuada aplicación de la presente Guía, una vez puesta en vigencia, mientras “estén disponibles todos los recursos”, tomando en cuenta además los siguientes considerandos:

- Que, la comisión una vez constituida y durante todo el periodo de trabajo transcurrido hasta la fecha, así como durante la realización del curso taller virtual, ha recogido innumerables e importantes comentarios, sugerencias, críticas y aportes con respecto al contenido, formato y finalidades de la nueva Guía médico legal propuesta; los que han sido acogidos, tratados y analizados por los integrantes de la comisión en su conjunto.

- Que, dentro de los aportes recibidos, se encuentran también aquellos relacionados a las necesidades de adecuación de aspectos organizacionales, de infraestructura, de RRHH, de capacitación, de equipamiento y de procesos; los mismos que por su relevancia, y en opinión consensuada de los integrantes de la comisión ponemos en conocimiento de nuestra Jefatura Nacional:

1.- La evaluación médico legal en casos de presunto delito contra la libertad sexual, se basa en el método médico legal, y como tal contempla la realización de determinadas técnicas (de inspección, del uso de instrumentos de tinción, iluminación, magnificación, de la gráfica / perennización, etc.) consensuadas por la comunidad científica internacional, validadas como procedimientos relevantes, con tasa de error conocidas, y publicadas en revistas científicas sometidas a revisión por pares, por tanto la Lex Artis médico legal actual, exige adecuar el trabajo médico legal del Instituto de Medicina Legal “Dr. Leonidas Avendaño”, a estos estándares; y, la no contemplación de los criterios mínimos para la realización de una evaluación médico legal, constituye un producto subestándar, con conclusiones cuestionables, y representan un potencial riesgo del quehacer médico legal.

2.- Se requiere de la implementación de los procesos de admisión y recepción diferenciados, para las presuntas víctimas y presuntos victimarios, inmersos en casos de delitos contra la libertad sexual; orientados a garantizar la privacidad, tranquilidad y seguridad de los (as) evaluados (as).

3.- Se requiere de la urgente implementación de ambientes adecuados diferenciados, para la realización del examen médico legal; tanto para los menores como también para los mayores de edad a ser examinados, que garanticen la privacidad, tranquilidad y seguridad adecuada, una iluminación correcta (luz blanca, oscuridad completa), insumos logísticos necesarios e imprescindibles (ropa o pijamas descartables blancos, campos o soleras descartables blancos, hisopos estériles, guantes estériles, mascarillas, soluciones para tinción, fijadores de muestra, etc.) y equipamiento mínimo indispensable (Lámparas de luz blanca, lámparas de Wood, lupas, frontoluz, Colposcopios, etc.).

4.- Capacitación inmediata de nuestro personal asistencial y administrativo, en temas de técnicas de entrevista, relaciones públicas, comunicación asertiva, así como en la difusión y aplicación adecuadas del contenido de la presente Guía, etc., a efectos de garantizar la obtención de una información adecuada, veraz, suficiente y confidencial del (a) evaluado (a), con miras a obtener a su vez, el consentimiento o asentimiento de los (as) mismos (as), para la realización de éstos exámenes, así como también poder llegar a conclusiones médico legales correctas y oportunas que puedan contribuir fehacientemente al sistema de administración de justicia, en la investigación de estos delitos.

5.- Por otra parte, la comisión deja como propuesta para el futuro, la creación en el IML, de un “Equipo Multidisciplinario de Atención Rápida” - “EMAR”, el cual deberá estar listo durante las 24 horas del día, para que en conjunto con la Autoridad Fiscal competente, se constituyan y se brinde la atención inmediata a las víctimas entre otros por DCLS, que se encuentren hospitalizadas o en imposibilidad de poder acudir a nuestras sedes institucionales, evaluándolas médico legalmente, sugiriendo y direccionando a las mismas para el tratamiento médico apropiado lo más pronto posible.

Este equipo “EMAR” estará integrado por los siguientes profesionales:

- a) 02 Médicos Legistas (01 de ellos de preferencia con especialidad de G-O y/o tener más de 03 años de experiencia médico legal).
- b) 01 Licenciada en Enfermería.
- c) 01 Licenciado (a) en Biología.
- d) 01 Licenciado (a) en Psicología.
- e) 01 Licenciada en Asistencia Social.
- f) 01 Médico Psiquiatra (opcional, sólo en casos que lo requieran)